

ARP S3

Volume XXX

Maio 2018

ACTA RADIOLÓGICA PORTUGUESA

https://www.sprmn.pt/CNR2018/index

SPRMN Sociedade Portuguesa de Radiologia e Medicina Nuclear

CNR 2018
XIV Congresso Nacional de Radiologia

Maio 2018
S3 . Volume XXX

Comissão de Honra

Presidente
Sua Excelência, o Senhor Presidente da República
Prof. Doutor Marcelo Rebelo de Sousa

Sua Excelência, o Senhor Ministro da Saúde
Prof. Adalberto Campos Fernandes

Presidente da Ordem dos Médicos
Prof. Miguel Magalhães

Presidente do Colégio da Especialidade de Radiodiagnóstico da Ordem dos Médicos
Dr. Hugo Marques

Presidente da Sociedade Espanhola de Radiologia Médica (SERAM)
Dr. Ángel Gayete Cara

Vice-Presidente da Sociedade Paulista de Radiologia (SPR)
Dr. Mauro Brandão

Presidente do Colégio Brasileiro de Radiologia e Diagnóstico por Imagem (CBR)
Dr. Manoel Souza Rocha

Colégio Interamericano de Radiologia (CIR)
Dra. Glória Soto

Antigos Presidentes da SPRMN
Prof. Doutor Henrique Vilaça Ramos
Dr. Francisco Abecasis
Dr. David Coutinho
Prof. Doutora Isabel Ramos
Dr. José Venâncio
Dr. Alberto Vieira

Comissão Organizadora

Filipe Caseiro Alves, Coimbra/PT - Presidente
António J. Madureira, Porto/PT
Élia Coimbra, Lisboa/PT
Hugo Marques, Lisboa/PT
Jorge Brito, Portimão/PT
Luís Curvo Semedo, Coimbra/PT
Paulo Donato, Coimbra/PT

Patrocínios Cientificos

Sociedade Espanhola de Radiologia Médica (SERAM)
Colégio Brasileiro de Radiologia e Diagnóstico por Imagem (CBR)
Sociedade Paulista de Radiologia (SPR)
Colégio Interamericano de Radiologia (CIR)
Colégio da Especialidade de Radiologia da Ordem dos Médicos
Faculdade de Medicina de Coimbra – Hospitais da Universidade de Coimbra
Faculdade de Medicina da Universidade de Lisboa
Faculdade de Medicina da Universidade do Porto
Faculdade de Ciências Médica da Universidade Nova de Lisboa
Universidade do Algarve
Sociedade Portuguesa de Pneumologia
Sociedade Portuguesa de Cardiologia
Sociedade Portuguesa de Gastrenterologia

Comissão Científica

Alberto Vieira, Porto/PT
Alexandra Borges, Lisboa/PT
Alfredo Gil Agostinho, Coimbra/PT
Algel Gayete, Madrid/ES – SERAM
Amélia Estevão, Coimbra/PT
Ana Germano, Amadora/PT
Andreia Nascimento, Cascais/PT
António Bagão Félix, Lisboa/PT
António J. Madureira, Porto/PT
Artur Duarte, Lisboa/PT
Belarmino Gonçalves, Porto/PT
Bruno Graça, Coimbra/PT
Carina Ruano, Lisboa/PT
Carla Bahia, Algarve/PT
Carla Saraiva, Lisboa/PT
Carlos Francisco Silva, Heidelberg/D
Celso Matos, Lisboa/PT
Conceição Guerra, Porto/PT
Cornelia Schaefer-Prokop, Viena/AT
David Coutinho, Lisboa/PT
Élia Coimbra, Lisboa/PT
Filipe Caseiro Alves, Coimbra/PT
Filipe Veloso Gomes, Lisboa/PT
Francisco Aleixo, Algarve/PT
Gloria Soto, Santiago do Chile/CL
Graciano Paulo, Coimbra/PT
Guy Frija, Paris/FR
Helena Donato, Coimbra/PT
Henrique Rodrigues, Viana do Castelo/PT
Hugo Marques, Lisboa/PT
Inês Santiago, Lisboa/PT
Isa Martins, Lisboa/PT
Isabel Duarte, Lisboa/PT
Isabel Ramos, Porto/PT
João Lopes Dias, Lisboa/PT
João Martins Pisco, Lisboa/PT
João R. Inácio, Ottawa/CA
Jorge Brito, Algarve/PT
Jorge Vidal, Santiago do Chile/CL - CIR
José Durães, Cascais/PT
José Fonseca Santos, Lisboa/PT
José Miguel Pereira, Porto/PT
José Venâncio, Lisboa/PT
Leonor Fernandes, Lisboa/PT
Luís Curvo Semedo, Coimbra/PT
Luís Gargaté, Lisboa/PT
Luísa Andrade, Algarve/PT
Manoel Rocha, São Paulo/BR - CBR
Manuela França, Porto/PT
Maria José Sousa, Porto/PT
Maria Luísa Lobo, Lisboa/PT
Mauro Brandão, São Paulo/BR - SPR
Michael Riccabona, Graz/AT
Miguel Oliveira e Castro, Algarve/PT
Nickolaos Papanikolaou, Lisboa/PT
Nuno Vasco Costa, Lisboa/PT
Paula Campos, Lisboa/PT
Paulo Almeida, Viseu/PT
Paulo Coelho, Coimbra/PT
Paulo Donato, Coimbra/PT
Paulo Morgado, Porto/PT
Paulo Rego, Lisboa/PT
Pedro Belo Oliveira, Coimbra/PT
Pedro Portugal, Vila Nova de Gaia/PT
Rosana Santos, Lisboa/PT
Rui Cunha, Porto/PT
Rui Fernandes, Cascais/PT
Sérgio Cardoso, Lisboa/PT
Sílvia Dias, Porto/PT
Sofia Freitas, Lisboa/PT
Teresa Margarida Cunha, Lisboa/PT
Tiago Saldanha, Lisboa/PT
Vasco Mascarenhas, Lisboa/PT
Vasco Mendes, Braga/PT
Venceslau Hespanhol, Lisboa/PT

Patrocínios Indústria

AGFA
BAYER
CANON MEDICAL SYSTEMS
CARESTREAM
CATETER
C2S
DERMIS
EMSOR
FUJI FILM
G.E. PORTUGUESA
GERANSWERS
IBERDATA
IDENTISOFT
LAB. ROVI
MAP BOOKS
MED X-RAY
MERIT
MICROMIL
PHILIPS
SIEMENS

CNR 2018
XIV Congresso Nacional de Radiologia

Maio 2018
S3 . Volume XXX

Comissão Organizadora "Radiographers"

Joana Santos, Coimbra/PT – Presidente
Altino Cunha, Bragança/PT
Ana Catarina Oliveira, Coimbra/PT
Diogo Faria, Porto/PT
Luis Domingos, Santarém/PT
Rute Santos, Coimbra/PT

Comissão Científica "Radiographers"

Graciano Paulo, Coimbra/PT – Presidente
Ada Pinto, Coimbra/PT
Cristina Almeida, Lisboa/PT
Izilda Ferreira, Coimbra/PT
Lina Vieira, Lisboa/PT
Margarida Abrantes, Coimbra/PT
Margarida Eiras, Lisboa/PT
Mª Joao Cura Mariano, Coimbra/PT
Paula Martins, Aveiro/PT
Paula Simãozinho, Algarve/PT
Pedro Patrício, Lisboa/PT
Serafim Pinto, Aveiro/PT

SUMÁRIO

5 Mensagem de Boas-Vindas

7 LS2 - Problemas em Radiopediatria - Lesão Focal Hepática – O que Fazer?
Sílvia Costa Dias

9 LS2 - Frequent Problems in Radio Pediatrics - Imaging in Paediatric Urinary Tract Infection
Michael Riccabona

11 LS2 - Problemas em Radiopediatria - Dor Pélvica Aguda - Como Diagosticar
Maria Luisa Lobo

13 LS10 - Aprender com Casos Clínicos - Abdómen
Henrique Rodrigues

15 LS10 - Aprender com Casos Clínicos - Erros em Radiologia: Causas, Consequências e Prevenção
Alexandra Borges

17 RC2 - Génito-Urinário - Carcinoma do Endométrio: Como Evitar Erros Diagnósticos
Teresa Margarida Cunha

19 LS5 - Dilemmas in Radiopaediatrics - Pediatric Inflammatory Bowel Conditions, from Neonates to Adolescence: How to Address by Imaging?
Michael Riccabona

21 LS6 - Intervenção Biliar - Princípios Técnicos, Indicações e Contraindicações
Maria José Sousa

23 LS6 - Intervenção Biliar - Tratamento das Estenoses Bilares Benignas
Paulo Almeida

25 LS6- Biliary Intervention - "Malignant bile duct lesions"
Paulo Vilares Morgado

29 LS12 - Tudo Sobre a Glândula Tiroideia - Anatomia Normal e Variantes
Ana Germano

31 LS12 - Tudo Sobre a Glândula Tiroideia - Classificação TIRADS: Que Impacto?
Isa Martins

33 LS12 - Tudo Sobre a Glândula Tiroideia - Ecografia Pré-Operatória e Diretrizes da ATA
Leonor Fernandes

35 Sessão Profissional - Painel (Gestão e Qualidade em Radiologia) - Valor em Radiologia – Casos Práticos e Paradigmáticos
Carlos Francisco Silva

37 Sessão Profissional - Painel (Gestão e Qualidade em Radiologia) - Qualidade em Radiologia – O que Significa?
Andreia Nascimento

39 Sessão Profissional - Painel (Gestão e Qualidade em Radiologia) - Gestão em Radiologia: Desafios e Oportunidades
Rui Fernandes

41 LS7 - Radiologia Torácica: Não Tenha Medo do Desconhecido - Doenças de Deposição no Pulmão: Como Reconhecer
Carina Ruano

43 LS7 - Radiologia Torácica: Não Tenha Medo do Desconhecido - Bronquiectasias para Além da Fibrose Quística: A Diferença da Imagem
Pedro Belo Oliveira

45 RC3 - Científico / Profissional - "Ciência em Radiologia: Uma Análise da Produção Nacional"
Helena Donato

47 Angiografia Cardíaca - Do Diagnóstico ao Tratamento
Ana Dias

49 Aspectos Técnicos da TC Cardíaca
Fábio Cruz

51 Estudos Cardíacos por Ressonância Magnética
Nuno Almeida

53 Novos Procedimentos de Imagem Molecular no Estudo do Coração
Andrea Santos

55 Desafios da Radiografia do Tórax no Doente Intransportável
Altino Cunha

57 Aplicações da Alta Resolução e Protocolos de Baixa Dose em TC
Rosa Ramos Gaspar

59 A radioterapia no Tratamento do Carcinoma do Pulmão
Cátia Cunha, Pedro Sampaio

61 TC4D e Gating Respiratório em Radioterapia, no Carcinoma do Pulmão
Pedro Vicente

63 O Esqueleto Torácico em Radiologia
Rogério Lopes

65 Patologia Osteoarticular do Tórax por Medicina Nuclear
Edgar Lemos Pereira

67 Níveis de Referência de Diagnóstico Torácicos
Joana Santos

69 Imobilização Pediátrica do Conceito à Prática
Ana Cristina Pires

71 Tórax na UCI Pediátrica
Paula Cardoso

73 Adequação de Procedimento em TC e RM Pediátrica
Diana Carvalho

75 Comunicações Livres Orais

77 Comunicações Livres Orais "Radiographers"

79 Comunicações Livres Posteres

101 Comunicações Livres Posteres "Radiographers

Mensagem de Boas Vindas

Caros Amigos,

É com redobrado prazer que venho ao vosso encontro para anunciar mais uma reunião magna da Radiologia Portuguesa - o CNR 2018, que irá decorrer em Albufeira de 16 a 19 de Maio. O figurino do Congresso e o seu programa científico pretende continuar a linha do CNR2016 que foi notoriamente uma reunião de qualidade de que todos nos poderemos orgulhar. Tendo aprendido não só com o que correu bem mas sobretudo com o que não correu tão bem, o congresso de 2018 pretende continuar a dar visibilidade acrescida às secções de sub-especialização da SPRMN a quem agradeço desde já o excelente e empenhado contributo para o seu programa científico. Vão ser seguramente dias muito interessantes tendo como temas fortes a Radiologia Torácica e a Radiopediatria. Tal não significa no entanto que a reunião seja oligo-temática, bem pelo contrário. O programa irá abranger temas muito actuais e focará inovações técnicas e científicas numa perspectiva multi-órgão. Pela primeira vez iremos ter uma sessão dedicada a temas de gestão em saúde organizada pela recém-criada secção da SPRMN. É um enorme prazer assistir à progressiva diferenciação da nossa sociedade científica, o que trará seguramente benefícios em termos da identidade e qualidade profissional. Como sucedeu em 2016 os Técnicos das áreas de Radiologia, Radioterapia e Medicina Nuclear irão juntar-se à sua família natural e para isso conceberam um programa muito atrativo que decorrerá em paralelo. Iremos apresentar também um ensino de maior proximidade com a organização de dois cursos pré-congresso dedicados a emergências radiológicas baseado em casos clínicos e outro interactivo sobre colonografia por TC.

Estão, julgo, reunidas todas as condições para que possamos em Maio voltar a celebrar a Radiologia Portuguesa. Não esqueçam também o aliciante programa social que é um ingrediente indispensável para a sucesso da nossa Especialidade. Marquem as vossas agendas.

Com um agradecimento a toda a vasta equipa que produziu este CNR 2018, convido-os desde já a visitar de forma mais pormenorizada o seu conteúdo e a marcar esta importante data nas vossas agendas.

Saudações Radiológicas

Prof. Doutor Filipe Caseiro Alves
Presidente da Direção da SPRMN

ACTA RADIOLÓGICA PORTUGUESA
Maio 2018 | S3 Volume XXX | 7-8

LS2 - Problemas em Radiopediatria
Lesão Focal Hepática – O que Fazer?

Sílvia Costa Dias

Serviço de Radiologia – Centro Hospitalar São João, Porto

Objetivos

Descrever o diagnóstico diferencial da lesão focal hepática de acordo com o grupo etário pediátrico e discutir o algoritmo de abordagem imagiológica com enquadramento clínico e laboratorial.
Avaliar o papel das diferentes técnicas de imagem no diagnóstico, distinguir critérios imagiológicos de benignidade e malignidade das lesões hepáticas.
Analisar o papel das diferentes técnicas de imagem no seguimento das lesões focais hepáticas em idade pediátrica.

Resumo

A lesão focal hepática na criança pode ser detectada como um achado incidental ou na sequência duma investigação clínica de sintomatologia abdominal ou massa palpável.
A avaliação imagiológica permite determinar o ponto de origem de uma massa, a existência de uma ou várias lesões, analisar sua extensão e a presença de doença extra-hepática.
O primeiro método de imagem é a ecografia, permitindo definir se outro exame é necessário (habitualmente ressonância magnética ou tomografia computorizada).
As características imagiológicas da lesão (incluindo o número de lesões), integradas com a idade da criança e dados clinico-laboratoriais (nomeadamente nível sérico de alfa-fetoproteína), permitem uma adequada orientação diagnóstica.
O diagnóstico diferencial inclui tumores benignos e malignos (lesões primárias - epiteliais e mesenquimatosas; e secundárias), lesões quísticas e lesões inflamatórias.
Os tumores hepáticos primários correspondem a 1-2% dos tumores malignos da infância, sendo a terceira causa de malignidade intra-abdominal na criança.
A doença metastática na criança é mais comum que as lesões malignas primárias hepáticas, habitualmente secundária aos tumores primários neuroblastoma e tumores de Wilms.
Cerca de um terço das lesões hepáticas são benignas, destacando-se o hemangioma infantil e o hamartoma mesenquimatoso. Os tumores hepáticos primários malignos mais frequentes são o hepatoblastoma e o carcinoma hepatocelular.
Mediante o diagnóstico, diferentes métodos de imagem poderão estar indicados no seguimento destas crianças.

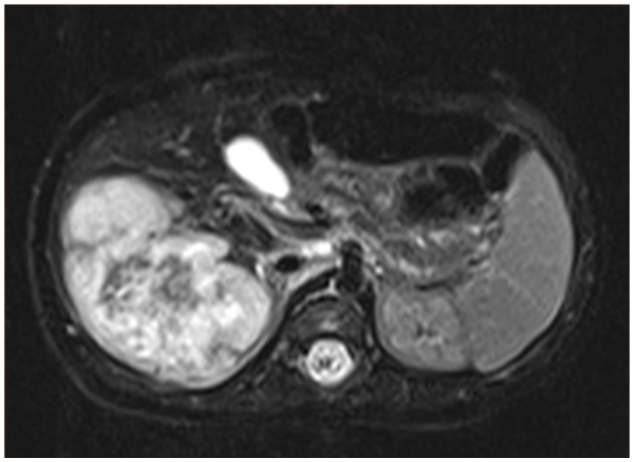

Figura 1 – Hemangioma hepático forma focal - Lesão no lobo direito do fígado, hiperintensa na sequência ponderada em T2 com saturação de gordura, com heterogeneidade central, em criança com 2 meses de idade.

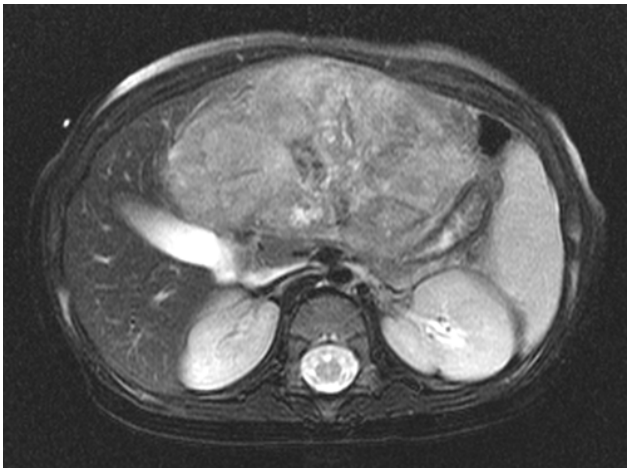

Figura 2 – Hepatoblastoma misto epitelial e mesenquimatoso - Lesão no lobo esquerdo do fígado, heterogénea, hiperintensa na sequência ponderada em T2 com saturação de gordura, em criança com 1 ano de idade.

Referências

1. Pugmire BS, Towbin AJ. Magnetic resonance imaging of primary pediatric liver tumors. Pediatr Radiol. 2016;46:764-77.
2. Towbin AJ et al. 2017 PRETEXT: radiologic staging system for primary hepatic malignancies of childhood revised for the Paediatric Hepatic International Tumour Trial (PHITT). Pediatr Radiol. 2018;48:536–54;
3. Shelmerdine SC, Roebuck DJ, Towbin AJ and MacHugh K. MRI of pediatric liver tumours: How we review and report. Cancer Imaging. 2016;16:21.
4. Adeyiga AO, Lee EY, Eisenberg RL. Focal hepatic masses in pediatric patients. AJR. 2012;199:W422-W40.

5. Gnarra M et al. History of the infantile hepatic hemangioma: from imaging to generating a differential diagnosis. World J Clin Pediatr. 2016;5:273-80.
6. Fernadez-Pineda I, Cabello-Laureano R. Differential diagnosis and management of liver tumors in infants. World J Hepatol. 2014;6:486-95.
7. Jha P et al. Pediatric liver tumors – a pictorial review. Eur Radiol. 2009;19: 209-19.
8. Roebuck D, Sebire N, Lehmann E, Barnacle A. Rapidly involuting congenital haemangioma (RICH) of the liver. Pediatr Radiol. 2012;42:308-14.
9. Zimmermann A et al. Pediatric Liver Tumors. Springer 1st edition 2011.

ACTA RADIOLÓGICA PORTUGUESA
Maio 2018 | S3 Volume XXX | 9-10

LS2 - Frequent Problems in Radio Pediatrics Imaging in Paediatric Urinary Tract Infection

Michael Riccabona

Dept. of Radiology, Div. of Pediatric Radiology
Universitätsklinikum LKH Graz, Austria

Urinary tract infection (UTI) is still one of the most common conditions that lead to partially invasive imaging in neonates, infants and children. Improper management of those children may result in unnecessary burden or threat to renal integrity and growth with potential long term sequelae.

With growing knowledge and insight into pathophysiology of UTI has changed: Whereas previously focus of imaging diagnostic was on detecting and following up vesico-ureteric reflux (VUR) and its potential sequelae, today renal integrity has become the center of considerations on when and how to image whom. Thus the ongoing pendulum between bottom-up imaging (hunting VUR) and a top-down approach (primarily imaging the kidney) has swung to the latter side, leading to a reduced number of VUR studies with less burden to many children. Part of the reduced radiation burden is also due to the introduction of contrast-enhanced voiding uro-sonography (ce-VUS) allowing for radiation free depiction of VUR. Nevertheless the central questions stay the same: Whom shall we image, how shall we image, when does a child with or after UTI need imaging?

Different imaging techniques are available – during childhood a detailed and comprehensive ultrasound (US) study still is the established mainstay of imaging, both during and after UTI. Such a study will require sufficient time, a decent equipment with age adapted transducers and a skilled examiner performing the study also using (Power) Doppler as well as pre- and post-void assessment; modern US methods and approaches are part of such a study. (Contrast-enhanced) CT as often used in adults for assessing pyelonephritis is not accepted as a routine approach in children for radiation issues, as all treatment and prognosis relevant information can be gained by other methods, even in a complicated course. If US is not able to answer all relevant questions, MRI is preferred - particularly using diffusion weighted imaging for assessment of parenchymal involvement and anatomic MR urography protocols for assessing potentially existing urinary tract anomalies. Scarring is still usually assessed by DMSA scintigraphy which also allows for assessment of split renal function and for monitoring of renal growth in scarred kidneys where US may be less reliable. VUR assessment is still often done by voiding cysto-urethrography (VCGU), though indications have become more restricted – nevertheless proper techniques using pulsed fluoroscopy and last image hold, as well as cyclic filling are mandatory. Since recently the EMA has approved US contrast agents for pediatric intravesical use ce-VUS is increasingly used for VUR assessment particularly in girls and for follow-up. Using a perineal access also the urethra has been shown to be reliable assessable by ce-VUS. Another alternative for VUR detection is scintigraphy (direct or indirect radionuclide cystography = RNC); though this is less often used, RNC offers a good alternative particularly in screening situation, for follow-up or for non-invasive VUR assessment in older, toilette trained children.

It appears to be a general consensus in who should be imaged, even if there are unsettled differences between the different international available guidelines and recommendations such as NICE guidelines, the ESPR consensus recommendations or other national suggestions. Every child with renal impairment and scarring or complicated course as well recurrent upper (febrile) UTIs as well as all infants with UTI should undergo some sort of VUR study. There is a broader variance in how to deal with older children, particularly girls, with a single UTI or recurrent cystitis - and bladder function disturbances become increasingly important when assessing and treating these patients.

Finally, when is the best time to image and does really every child with UTI need an imaging study? In general every child, particularly under 4 years, with a febrile upper UTI without known urinary tract anatomy should receive an early US study to assess for potential pre-existing malformations that may cause a complicated course or increase the risk for renal damage; some advocate an early US in all children less than one year of age with UTI. A potentially delayed US study should be performed in all patients with malformations or renal involvement as well as complications – however, the study for scarring can be delayed for several weeks to months as regression of inflammatory changes may take up to 6 weeks, and a decisive diagnosis of scarring is often only achievable after several months. VUR assessment can be performed as soon as the urine is sterile (for compliance reason or if mandatory for early therapy decisions); however, as inflammatory changes such as bladder function impairment, bladder wall and ureteral urothelial thickening as well as alterations of ureteric peristalsis may take several weeks to resolve and these changes might impact on VUR detection and grading a delay of several weeks till performing the VUR study is optimal. If VUR is found, the further management needs to be decided clinically and this will impact the need for a decision about follow-up imaging studies. As a minimum, renal growth should be monitored by US (and/or scintigraphy), whereas the need for reassessment of VUR is discussed controversially for patient with an uneventful further course.

In summery children with UTI need imaging, particularly if they are young, in upper or in complicated UTI, as well as if associated with pre-existing malformations of the urinary tract. The first imaging method is a detailed US study which will

then (together with the clinical development) guide the need for potential additional imaging by scintigraphy or MRI. CT is in children reserved for very few queries with complicated courses such as xanthogranulomatous pyelonephritis, renal tuberculosis or assessment of urolithiasis in connection with UTI - always provided that US cannot reveal all necessary information. As VUR is only treated in children with UTI and renal damage, indications for VCUG or ce-VUS has become more restricted, as has the need for follow-up VUR studies where indirect RNC in toilet-trained patients offers a non-invasive option. In this patient group functional bladder disturbances and voiding disorders have been recognized to be important (thus both clinical as imaging assessment need to include these options). Finally modern achievement in imaging such as non-enhanced MRI with DWI or ce-US as well as pulsed fluoroscopy and adapted imaging algorithms have helped to reduce the imaging burden on affected children – nevertheless one should not throw out the child with the bathwater and completely omit imaging imposing risks to some children that may eventually suffer long term sequelae from undetected conditions that might have been treated, if proper imaging had been performed timely.

LS2 - Problemas em Radiopediatria
Dor Pélvica Aguda - Como Diagosticar

Maria Luisa Lobo

Centro Hospitalar Lisboa Norte - Hospital de Santa Maria, Lisboa

A dor pélvica aguda na criança e adolescente, e em particular a dor na fossa iliaca direita, é uma situação muito frequente na prática clínica.
Ao contrário do adulto, a criança tem maior dificuldade em localizar a zona dolorosa, e na criança pequena é dificil distinguir a dor pelvica da dor abdominal mais difusa. Além disso, existe uma sobreposição considerável entre as queixas, sinais clínicos e os achados laboratoriais de várias entidades que se manifestam como dor pélvica aguda em idade pediátrica, o que torna o radiologista de urgência num elemento chave na sua abordagem diagnóstica.
O diagnóstico diferencial é vasto, incluindo: 1) causas intestinais – ex. apendicite aguda, invaginação intestinal, divertículo de Meckel, doença inflamatória intestinal; 2) causas urinárias – ex. urolitiase, complicações de remanescente do uraco; 3) causas ginecológicas– torsão anexial, rotura quisto ovário, obstrução uterovaginal, hérnia do ovário, doença inflamatória pélvica e gravidez complicada na adolescente.
Com exceção de suspeita de pneumoperitoneu ou de oclusão intestinal, a radiografia simples do abdómen tem um papel muito limitado na investigação da dor pelvica aguda. Pelo contrário,a ecografia pélvica (incluindo avaliação abdominal e renal) é a técnica de imagem de eleição na avaliação desta situação na criança e adolescente. Tem uma acuidade diagnóstica excelente na suspeita de invaginação intestinal, elevada na apendicite aguda e em muitos casos permite diferenciar entre a origem intestinal, urinária e ginecológica da dor pelvica aguda. Para tal, é necessário investir no adequado treino e na otimização da técnica ecográfica de forma a retirar o máximo de informação possível deste método de imagem, sendo fundamental que a ecografia esteja disponível 24h por dia / 7 dias por semana / durante todo o ano. A tomografia computorizada (ou nas situações clínicas menos emergentes a ressonância magnética, caso haja disponibilidade do equipamento) deve ser reservada para casos seleccionados quando a ecografia é insuficiente ou inconclusiva (ex: tumor do ovário subjacente a torsão subaguda do ovário, invaginação intestinal causada por tumor / linfoma).
Na realização da ecografia, para além ajuste dos parâmetros básicos (escolha da sonda e sua frequência, profundidade, foco, ganhos) há que ter atenção à técnica de compressão que deve ser suave e gradual (particularmente se existir dor intensa), local doloroso e/ou de renitência à passagem da sonda, uso complementar de Doppler a cor. Nalgumas situações, nomeadamente na avaliação da patologia genital feminina, o recurso a técnicas de preenchimento retrógrado do recto, bexiga e/ou vagina (desde que suportadas pelas queixas álgicas) podem ser muito vantajosas e mesmo mais informativas que a tomografia computorizada (baixa acuidade diagnóstica na patologia ginecológica) ou a ressonância magnética (limitações técnicas em estruturas muito pequenas). O uso da ecografia endovaginal é muito limitado em idade pediátrica, apenas sendo aplicável na adolescente sexualmente ativa.
Para além da gastroenterite aguda, a causa mais frequente de dor pélvica aguda é a apendicite aguda. Enquanto que num rapaz com um quadro clínico típico de apendicite aguda a imagiologia de urgência é muitas vezes dispensável, já na rapariga é crucial diferenciar de patologia ginecológica aguda, muitas vezes negligenciada neste grupo etário. Uma das situaçãoes particularmente dificeis de diagnosticar é a torção do ovário, sendo necessário um elevado indice de suspeição e reconhecer os sinais ecográficos associados, de forma a não atrasar o diagnóstico e consequente tratamento cirúrgico urgente.

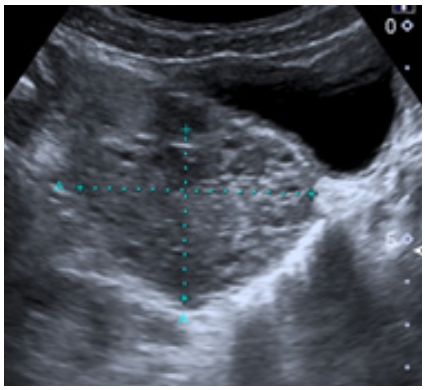
Torção do ovário

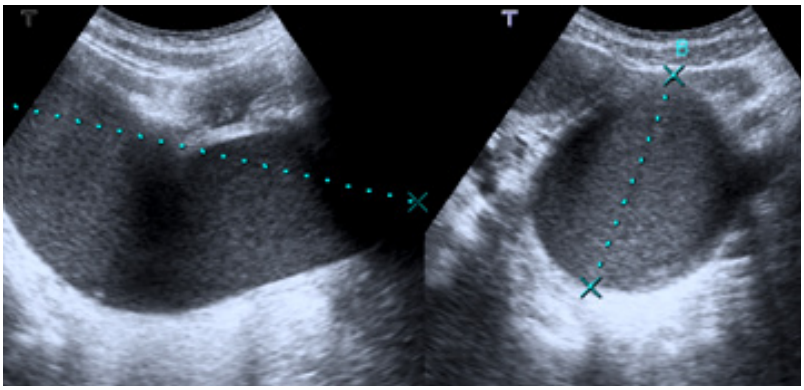
Hematocolpos em adolescente com atrésia vaginal

ACTA RADIOLÓGICA PORTUGUESA
Maio 2018 | S3 Volume XXX | 13-14

LS10 - Aprender com Casos Clínicos Abdómen

Henrique Rodrigues

JCC Diagnóstico por Imagem - Serviço de Radiologia do Hospital Particular de Viana do Castelo

Aprender com a prática sempre foi, em todas as áreas, a forma mais gratificante de estimular a aprendizagem. É, contudo, uma forma por vezes encarada com a ligeireza dos momentos de descontração.
Para mim, enquanto radiologista, sempre foi a forma mais estimulante de progredir, embora no início lutasse com a falta de conhecimento formal que me permitisse fazê-lo de forma fluída.
O diagnóstico dos processos patológicos, a sua classificação e estadiamento estão na base de todos os actos médicos subsequentes. Quando este passo falha, tudo a montante se complica. O sucesso da radiologia funda-se sobretudo nesta premissa, de que é prova a sua crescente expansão e utilização por todas as especialidades, muitas vezes mesmo antes de um exame clínico pormenorizado.
Para mim o processo de formação do diagnóstico inicia-se sempre com o conhecimento ou obtenção da informação clínica e progride com a análise radiológica. Esta baseia-se em etapas sucessivas, como que de pequenos passos se tratassem e engloba a detecção (da normalidade e dos processos patológicos), a descrição dos achados, o diagnóstico diferencial e o diagnóstico final.
A forma como se elaboram os relatórios varia de instituição para instituição e de escola para escola mas, na minha óptica, não devem ser meramente descritivos nem devem conter um sem número de hipóteses de diagnóstico que em nada vão contribuir para a orientação terapêutica. Devemos, portanto, de acordo com o meu ponto de vista, juntar os dados epidemiológicos, clínicos e integrar a semiologia radiológica para propor um diagnóstico prioritário.
Depois desta introdução, estou em condições de explanar o esqueleto da minha conferência, onde vou procurar, de forma interactiva e apoiado em diversos casos clínicos, expor a minha abordagem a vários casos de patologia abdominal.
Será o reflexo de como tento trabalhar no dia-a-dia, aceitando todas as limitações, ambiguidades e percalços da nossa prática, e não uma apresentação escolástica, com extensas descrições teóricas sobre os diferentes processos patológicos.
A parte teórica é crucial e nela se funda sempre uma prática válida, mas a este nível vou insistir sobretudo no método, que será necessariamente o meu e daqueles a quem fui buscar os ensinamentos que me formaram.
O conhecimento da anatomia é crucial, pois só poderemos reconhecer a patologia caso estejamos tranquilos com a constatação da normalidade. Talvez metade do nosso trabalho esteja simplesmente na exclusão de patologia, tal o efeito benéfico que pode ter para pacientes e colegas.
A semiologia radiológica nas diferentes técnicas é o segundo pilar, sendo este aspecto um misto de observação e integração de conhecimentos, permitindo a elaboração mental da "lista" de diagnósticos diferenciais.

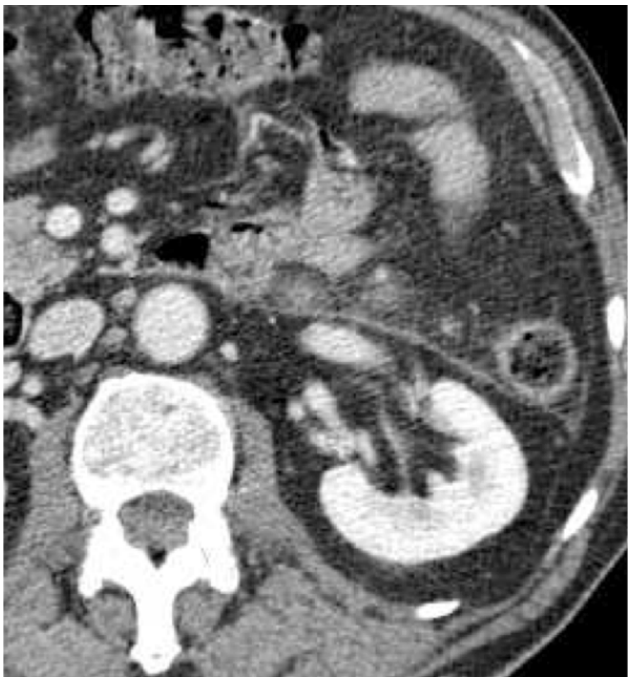

Neste contexto vamos abordar alguns casos de patologia abdominal maioritariamente no contexto de urgência, sobretudo porque é aqui que estamos sob maior pressão para elaborar um diagnóstico assertivo de forma rápida e concisa.
A casuística que vou apresentar resulta sobretudo da minha prática e de outros colegas durante a minha passagem de 10 anos pelos Hospitais da Universidade de Coimbra, mesclada com alguns casos da minha prática na clínica privada, onde frequentemente contacto com casos verdadeiramente desafiantes.
Alguns destes casos foram partilhados comigo por outros colegas, cuja generosidade ao longo do meu percurso nunca é demais enfatizar. Na impossibilidade de os enumerar a todos, deixo um obrigado a todos quantos se sentirem tocados por estas palavras.

Não vou apresentar os casos como tendo feito sempre diagnósticos correctos, isentos de erros, mas vou procurar também debater as falhas, os seus motivos e a forma como tentamos colmatar no dia-a-dia as nossas insuficiências.
Numa sessão deste tipo, não poderei à partida enumerar e descrever os casos que vos convido a partilhar comigo, mas deixarei algumas imagens com o objectivo de despertar a vossa curiosidade pela palestra.
A primeira imagem pertence a um paciente colecistectomizado recentemente, com queixas de dor abdominal e febre, que no estudo laboratorial mostrava leucocitose e elevação da PCR.
A segunda imagem pertence a uma paciente jovem, com dor abdominal e lombar esquerda de início súbito, com estudo laboratorial sumário mostrando ligeira leucocitose e uma ecografia prévia normal.

ACTA RADIOLÓGICA PORTUGUESA
Maio 2018 | S3 Volume XXX | 15-16

LS10 - Aprender com Casos Clínicos
Erros em Radiologia: Causas, Consequências e Prevenção

Alexandra Borges

Instituto Português de Oncologia de Lisboa Francisco Gentil, Lisboa

O erro médico é a terceira causa de morte nos EUA, de acordo com a CDC (center of disease control and prevention) e uma grande parte desses erros, passam por erros de diagnóstico. Dada à natureza da actividade radiológica, intimamente relacionada com o processo de diagnóstico e orientação terapêutica, é óbvia a sua implicação numa percentagem elevada de casos de erro médico. Contrariamente a grande parte da actvidade médica, que carece de registo digital, toda a actividade radiológica tem actualmente uma base digital, susceptível a escrutínio ulterior por pares e como tal tem um elevado potencial de litigância judicial.

A definição de erro e de negligência não é simples e implica um padrão de referência. Por definição, erro implica "ausência de margem para desacordo acerca daquilo que é correcto" e não apenas uma diferença de opinião. A linha que separa o erro de uma discrepância de opinião é inevitavelmente arbitrária e define os limites da aceitabilidade profissional. Por outro lado, negligência, corresponde a um "grau de discrepância que ultrapassa a norma aceitável". Numa especialidade em que a taxa de variabilidade intra e inter-observador ronda os 20%, o erro negligente carece também de um padrão de referência e de uma definição estatística. O padrão de referência para erro radiológico pode ser o diagnóstico patológico, discrepância com uma análise retrospectiva dos pares ou com a opinião de um perito. Não podemos, contudo, esquecer o problema do viés retrospectivo: o conhecimento do desfecho é integrado de forma automática e inconsciente na apreciação dos eventos precedentes. Assim, erro radiológico pode ser definido como uma alteração óbvia, detectada retrospectivamente num exame de imagem pelo próprio e/ou consensualmente pelos pares e que teve um impacto negativo directo na gestão e terapêutica subsequentes do doente.

Se considerarmos que qualquer actividade humana é sujeita a erro ("errare humanum est") e que a interpretação radiológica não é um sistema binário, mas corresponde à extracção de informação relevante de uma palete de cinzentos através da aplicação de algoritmos baseados em conhecimento científico, então o erro é parte integrante desta actividade. O diagnóstico radiológico implica tomar decisões em condições de incerteza sem garantia de um resultado perfeito, é influenciado por múltiplas variáveis e oferece diagnósticos de presunção e não o diagnóstico final. Independentemente do tipo de distribuição estatística do desempenho dos radiologistas que se assuma como verdadeira, normal ou de paretiana, não se pode confundir a média com o limite inferior da aceitabilidade profissional. Assim, o erro é uma característica invariável do diagnóstico radiológico, afecta radiologistas com diferentes níveis de treino, é transversal a todas as modalidades de imagem e comum aos diferentes tipos de sistema de prestação de exames radiológicos.

O erro de diagnóstico é responsável por 75% das queixas de má prática em radiologia. Três a cinco por cento dos relatórios de radiologia na prática clínica contêm erros o que se traduz, nos EUA, onde são efectuados cerca de 1 bilião de exames radiológicos por ano, em 40 milhões de erros anuais. Quando o exame radiológico tem alterações a taxa de erro aumenta para 30% e deve-se na larga maioria dos casos a falência na identificação ou interpretação de um achado radiológico. A análise epidemiológica das queixas judiciais por órgão e sistema mostra que o órgão mais susceptível a litigância radiológica é a mama, seguida do sistema músculo-esquelético não vertebral, do pulmão e do tracto gastro-intestinal. Quanto à litigância por técnica de imagem temos em primeiro lugar a radiografia convencional, seguida da TC e da RM.

Cada imagem radiológica contém uma enorme quantidade de informação no seio de um background de incerteza já que cada característica visual, de cada um dos milhões de pixéis que compõem uma imagem, pode representar um achado positivo ou negativo, potencialmente útil para o diagnóstico.

Os erros em radiologia podem ser categorizados em erros perceptuais e cognitivos: os primeiros reflectem a acuidade de detecção de um achado radiológico relevante e os segundos a acuidade na interpretação desse achado. Acrescem as falhas na comunicação dos achados ao clínico de referência e/ou ao doente e as falhas na sugestão de testes adicionais adequados. Acrescem os erros relacionados com o médico requisitante: requisição do teste errado, perspectiva irrealista do resultado ou o seu uso indevido. Ao nível do sistemas de prestação de cuidados de saúde, contam-se ainda vários factores que podem predispor ao erro: factores de caracter ergonómico relacionados com as salas de relatórios (luz, qualidade dos monitores, barulho) factores relacionados com o pessoal médico e técnico (falta de pessoal, excesso de exames por turno, excesso de horas de trabalho, pessoal inexperiente), equipamentos desadequados, sistemas de informação deficientes, informação clínica insuficiente ou inadequada, indisponibilidade de exames comparativos, entre outros. O aumento exponencial do número e complexidade de imagens por exame e a exigência de rapidez na resposta, sobretudo em contexto de urgência em que é cada vez mais frequente uma abordagem radiológica de triagem, vieram potenciar ainda mais o erro radiológico.

Os principais factores psicofisiológicos que influenciam a percepção visual incluem o nível de vigilia, fadiga visual e mental, duração da tarefa, factores de distracção, visibilidade da alteração e o acesso a informação prévia.

Estratégias de correcção dos erros de percepção incluem a educação e treino em reconhecimento de padrões, treino acomodativo, uso de dispositivos de rastreio dos movimentos oculares que alertem o radiologista para áreas da imagem que escaparam à triagem visual ou nas quais o olhar não incidiu tempo suficiente, uso de algoritmos de processamento de imagem que aumentam a detecção de lesões de baixo contraste ou de sistemas automáticos de detecção auxiliada por computador (sistemas CAD) que identificam áreas suspeitas numa imagem radiológica para análise adicional.

Os erros cognitivos ou interpretativos, em que uma alteração é identificada, mas não lhe é atribuído significado adequado, resultam habitualmente da falta de conhecimento, vieses cognitivos, informação clínica errónea que distorce a probabilidade pré-teste ou da propagação de um erro dum relatório anterior. Os vieses cognitivos incluem o viés de ancoragem (em que o radiologista fica preso á sua impressão inicial e não a adapta à informação ou achados subsequentes); viés de enquadramento (tentativa de adaptar os achados radiológicos á informação clínica); viés de disponibilidade (tendência a considerar diagnósticos mais prováveis aqueles que vêm primeiro à memória), satisfação na busca (tendência de não procurar achados adicionais quando se encontra um achado positivo relevante), encerramento precoce (tendência para aceitar um diagnóstico antes da sua verificação completa). A fadiga mental é um factor predisponente major e é fomentada pela tomada de decisões prolongada a que o radiologista está sujeito a cada exame radiológico.

Kims e Mansfield, classificaram os erros radiológicos em erros de complacência (achado identificado mas não valorizado); raciocínio errado (achado identificado mas mal interpretado); achado não reconhecido (não detecção do achado radiológico relevante); má comunicação (o achado é identificado mas deficientemente comunicado ao clínico e/ou ao doente); satisfação da busca resultando num encerramento precoce, satisfação do relatório (excesso de confiança no relatório anterior); complicações (geralmente associadas a procedimentos invasivos); técnica (o achado não é identificado por técnica inapropriada); exame anterior (o achado não é identificado por não observação de exames anteriores), história (o achado não é identificado por ausência de história clínica relevante), localização (o achado não é detectado por estar fora da área de interesse do exame).

Os vieses cognitivos podem ser evitados utilizando técnicas de metacognição: procurar evidência que contrarie e não que suporte a impressão inicial, fazer uma primeira leitura ignorando a informação clínica, utilizar informação objectiva para estimar a verdadeira frequência de um diagnóstico, utilizar uma abordagem estruturada que assegure uma procura sistemática, considerar sempre uma lista de diagnósticos diferenciais antes de aceitar um diagnóstico como definitivo.

Nas estratégias de redução dos erros radiológicos incluem-se também a optimização do ambiente de trabalho, a fácil acessibilidade a informação sobre o doente, ao médico requisitante, a consultas radiológicas online e aos pares em casos difíceis, a padronização de protocolos de imagem e uso de algoritmos de tipo "checklist" ou relatórios estruturados.

Estratégias que podem ser implementadas nos departamentos de radiologia incluem a dupla leitura de exames radiológicos, a avaliação aleatória pelos pares de um número pré-determinado de exames radiológicos com periodicidades definidas pelo serviço (auditorias periódicas randomizadas), reuniões de discrepância, ou ainda a integração de sistemas de feedback nos sistemas informáticos que permitam uma correlação radiológica-patológica e a introdução de medidas quantitativas de avaliação da acuidade diagnóstica em radiologia (taxas de detecção de doença, taxas de erro, VPP, etc). A nível supra-institucional seria útil a criação de referências nacionais que permitissem padronizar a actividade radiológica.

ACTA RADIOLÓGICA PORTUGUESA
Maio 2018 | S3 Volume XXX | 17-18

RC2 - Génito-Urinário
Carcinoma do Endométrio: Como Evitar Erros Diagnósticos

Teresa Margarida Cunha

Instituto Português de Oncologia de Lisboa Francisco Gentil, Lisboa

O carcinoma do endométrio representa 5% de todos os cancros da mulher em todo o mundo.
Biologicamente e clinico-patologicamente, os carcinomas do endométrio são divididos em dois tipos: tipo 1 ou carcinomas dependentes de estrogénios e tipo 2 ou carcinomas independentes de estrogénios. Os carcinomas tipos 1 correspondem principalmente a carcinomas endometrióides e representam aproximadamente 90% dos carcinomas do endométrio, enquanto os carcinomas do endométrio de tipo 2 correspondem à maioria dos outros subtipos histopatológicos.
A grande maioria dos carcinomas do endométrio manifestam-se por sangramento vaginal anormal em mulheres pós-menopáusicas. Portanto, 75% dos carcinomas são diagnosticados em estágio inicial, o que torna o prognóstico geral favorável.
O primeiro passo de diagnóstico para avaliar as mulheres com sangramento vaginal anormal é a medida da espessura do endométrio com ecografia com abordagem transvaginal.

Figura 2 - Carcinoma do endométrio prolapsado no canal endocervical. (a) Imagem ponderada em T2 axial oblíqua do colo do útero (perpendicular ao canal cervical); (b) imagem sagital ponderada em T2; (c) imagem sagital T1 com supressão da gordura após injecção de contraste em 3D, na fase de equilíbrio (120s). As imagens no plano axial, no plano axial oblíquo e no plano sagital em T2 levantam a suspeita de invasão cervical. No entanto, há uma captação de contraste normal do epitélio cervical sem nenhuma interrupção, o que exclui a doença no estágio II.

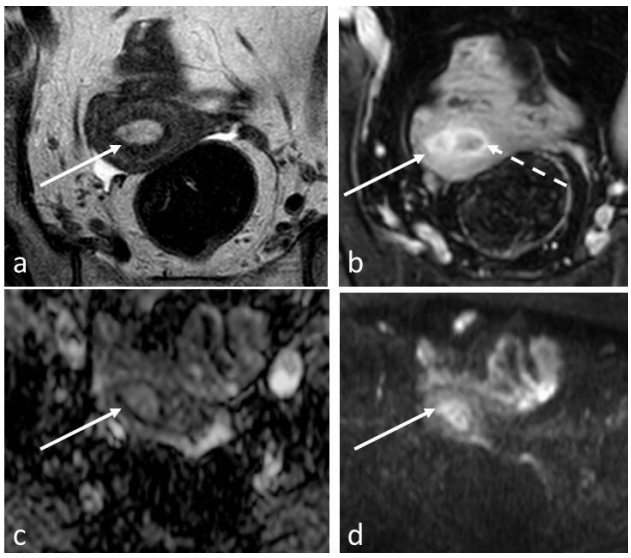

Figura 1 - Pólipo benigno em uma mulher de 60 anos. (a) imagem em T2 axial oblíquo mostra um preenchimento hipertenso heterogéneo da cavidade endometrial (seta); (b) imagem em axial oblíquo T1 com saturação da gordura após a administração de gadolínio na fase arterial (30seg) mostra uma captação heterogénea de contraste da lesão (seta). Observe a captação de contraste ávida do halo sub-endometrial nesta fase quando comparada com a do miométrio exterior (seta tracejada). As características em T2 e após a administração de contraste em estudo dinâmico deste pólipo benigno imitam as do carcinoma do endométrio; (c) imagem ponderada em difusão axial oblíqua (b=1000s/mm2) mostra intensidade alta de sinal do tumor; (d) o mapa de coeficientes de difusão aparente também mostra intensidade alta do sinal. Em contraste com o que seria esperado num carcinoma do endométrio, este pólipo benigno não mostra restrições à difusão.

Se o espessamento ou heterogeneidade endometrial for confirmado, uma biópsia deve ser realizada para estabelecer um diagnóstico histopatológico definitivo.
Apesar da ressonância magnética não constar na classificação de estadiamento da International Federation of Gynecology and Obstetrics (FIGO) 2009, desempenha um papel importante no estadiamento pré-operatório do carcinoma do endométrio; sendo assim uma ferramenta crucial para a definição da abordagem cirúrgica e terapêutica desses tumores.
Para ajudar a prevenir erros de diagnóstico e para orientar o planeamento terapêutico adequado, os radiologistas devem estar cientes dos erros comuns da ressonância magnética na avaliação do carcinoma do endométrio.
Os erros de diagnóstico que podem mascarar ou simular carcinoma endometrial incluem: um adenocarcinoma do colo do útero mal interpretado como um carcinoma endometrial; patologia endometrial benigna interpretada como patologia maligna; localizações específicas do tumor e padrões raros

de captação de contraste do carcinoma. Vários erros comuns no estadiamento do carcinoma do endométrio também serão abordados.
O conhecimento da existência destes erros de diagnóstico ajuda a evitar uma má interpretação de uma ressonância magnética pélvica para avaliação do carcinoma do endométrio.

Objectivos de Aprendizagem:

1. Conhecer as armadilhas no estadiamento local do carcinoma do endométrio.
2. Saber os diagnósticos diferenciais deste tumor.
3. Estar familiarizado com o valor complementar das técnicas funcionais da RM.
4. Compreender o potencial impacto clínico destas armadilhas no planeamento terapêutico.

ACTA RADIOLÓGICA PORTUGUESA
Maio 2018 | S3 Volume XXX | 19-20

LS5 - Dilemmas in Radiopaediatrics
Pediatric Inflammatory Bowel Conditions, from Neonates to Adolescence: How to Address by Imaging?

Michael Riccabona

Dept. of Radiology, Div. of Pediatric Radiology
Universitätsklinikum LKH Graz, Austria

For long time ultrasound (US) has been considered suboptimal for evaluating the gastrointestinal (GI) tract– particularly bowel US was thought to be inferior. Only some standard conditions such as hypertrophic pyloric stenosis were imaged using US. However, this has changed and modern US became the routine first investigation in many inflammatory bowel conditions - from necrotizing enterocolitis (NEC) in the neonate to appendicitis later in childhood and inflammatory bowel disease (IBD) in adolescents. Standards for and recommendations on how to perform these US studies are available, e.g., by a recent statement of the ESPR pediatric Abdominal (GI & GU) Imaging Task Force.
Plain film still plays a role in assessment of complications such as perforation and free peritoneal air or for NEC.
CT has also been (and in adults still is) used for bowel imaging, particularly in appendicitis and IBD; however the due to considerable radiation burden and with the availability of alternative imaging options such as the increased US potential and bowel MRI, CT has lost its importance and is not advocated for imaging inflammatory bowel conditions in childhood any longer. If in certain circumstances (MR not available, contraindications….) a CT has to be performed, dedicated pediatric protocols have to be used in order to keep radiation and burden to the lowest possible level.
MRI has become the other big player in the field of imaging inflammatory bowel conditions in childhood, particularly in children over six years where efficient cooperation allows for a study without sedation or anesthesia; furthermore bowel filling and distension known as MR enteroclysma or hydro-MR of the small bowel can be performed and does grant a reliable diagnostic yield. MR is mainly applied for imaging childhood IBD – standardized protocols and imaging recommendations have recently be published by a ESGAR work group in cooperation with the ESPR pediatric Abdominal Imaging Task Force.

How are those typical and common conditions addressed by imaging one may encounter during childhood?

- NEC - in pre-term and term neonates - usually is imaged by plain film and US; the latter using high resolution linear frequency transducers and Doppler. US has been shown to be better in depicting early changes in neonates at risk for NEC, possibly also detecting necrotic bowel loops and thus it is a non-invasive and non-ionizing method for evaluation and following up these babies. Furthermore US can also depict free air and free fluid, reducing the need for plain films. By filling the colon by a saline enema ("hydrocolon"), US also allows for differential diagnosis such as meconium plug or atresia with a non- used micro-colon etc. Even neonatal appendicitis which usually manifests only at the stage of abscess formation can be reliably depicted and assessed. In this age group CT and MRI are not advocated.
- In infants gastroenteritis and colitis become a more frequently encountered query, where US and imaging in general plays a restricted role – it is usually only used for differential diagnosis in a clinically equivocal situation or ruling out complications such as intussusception. Very often – besides fluid filled small intestines with impaired (hyper-)peristalsis or unspecifically thickened colon wall, only some peritoneal fluid and mesenteric lymphadenopathy can be observed. Again, there is no use for any other imaging method.
- During school age the most common query is appendicitis and its differential. Again, meticulous US of the abdomen including a dedicated search and assessment of the appendix is the mainstay of imaging. Although US is quite good in finding particularly the inflamed appendix, there are restrictions and setbacks which have to be considered and may indicate the need for additional imaging; furthermore using only diameter measurements of the appendix may yield wrong positive and wrong negative results in some patients. Only the condensed information of the entire exam including findings such as free fluid, mesenteric lymphadenopathy, appendiceal wall structure (and not only swelling and size), perfusion and mesenteric reaction together with the focal pain during sono-palpation enable a useful diagnosis. Coprolites or polyps can be detected, and other conditions such as intestinal involvement in another (systemic) disease (such as Purpura Schoenlein Henoch or cystic fibrosis) can be imaged and complications such as abscess formation after perforation are depictable. CT may serve as a problem solving tool in patients with sonographically equivocal or mismatching findings, as often MRI is not that quickly available - although MRI is an alternative option and nicely demonstrates both appendicitis as well as its complications.
- IBD (Crohn's Disease and ulcerative colitis) are increasingly encountered in later childhood and show a typical image appearance on US, thus these conditions are usually depicted sonographically and then confirmed by biopsy. Using Doppler one can even assess the activity of a disease and thus help with follow-up during treatment. Nevertheless, for initial staging and for imaging of complications or in research settings (e.g., under

experimental therapy), bowel MRI has become the gold standard and replaced Selding fluoroscopic enteroclysma yielding the same results and revealing all therapeutically necessary information without any radiation burden. However, it only works with cooperative children who are able to tolerate the large amount of fluid input necessary to sufficiently distend the (small) bowel. For activity assessment contrast-enhanced series are mandatory, although diffusion weighted imaging increasingly is used and appears to offer similar information potentially reducing the need for gadolinium based contrast agents. Functional cine sequences allow for assessment of bowel motility / peristalsis and thus improve depiction of stenotic segments. Furthermore, using high resolution (3D) sequences in targeted areas, T2-weighted MRI with fat saturation is very helpful in depicting complications such as fistula tracts.

In summery inflammatory bowel conditions in childhood are basically addressed by US, complimented by plain film in neonates and for the query of perforation, or by MRI particularly for imaging IBD. CT is playing only a restricted role and serves as a problem solving tool in conditions where MRI is not feasible or available. In order to offer this dedicated pediatric service, it needs well trained staff and proper pediatric equipment using and applying dedicated pediatric imaging approaches and protocols. And of course these have to be may available to all children in need 24 hours a day, 7 days a week throughout the year – this also is in part the responsibility of (pediatric) radiology.

ACTA RADIOLÓGICA PORTUGUESA
Maio 2018 | S3 Volume XXX | 21-22

LS6 - Intervenção Biliar
Princípios Técnicos, Indicações e Contraindicações

Maria José Sousa

Instituto Português de Oncologia do Porto Francisco Gentil, Porto

A Radiologia de intervenção tem um papel relevante na abordagem terapêutica da patologia das vias biliares.
Apesar dos desenvolvimentos tecnológicos atuais e evolução de equipamentos de angiografia e ecografia, a intervenção nas vias biliares continua a ser uma técnica desafiante, dependente de operador, com uma aprendizagem lenta e com uma taxa de complicações major até de 10% (percentagem máxima aceite de complicações em guidelines)[1].
A Intervenção Biliar começou pela técnica diagnóstica de colangiografia percutânea trans-hepática, em que através de punção de um ducto biliar é injetado contraste radiopaco e adquiridas imagens de colangiogramas para diagnóstico de patologia das vias biliares, consistindo em exames radiológicos que se obtinham em equipamentos de radiologia. O reconhecimento de que estas agulhas permitiam uma descompressão das vias biliares e o desenvolvimento da abordagem por técnica de Seldinger, passando para técnicas de micropunção com agulhas 21 G no inicio dos anos 70, permitiram o desenvolvimento da técnica de intervenção biliar.[2,3] A introdução da ecografia apoiando a fluoroscopia permitiu um novo avanço desde a técnica clássica fluoroscópica de abordagem da árvore biliar por punção na linha axilar média, abaixo do 10º arco costal, com obtenção de colangiograma e posterior canulaçao de ducto biliar periférico.[3,4]
Descrevo brevemente a técnica básica e materiais que utilizamos no nosso centro:
É extremamente importante o protocolo medicamentoso que inclui profilaxia antibiótica, analgesia endovenosa, sedação, antieméticos e antiinflamatório. A anestesia local deve incluir a pele, a anestesia intercostal e a cápsula hepática.

Fig. 1

A figura 1 retrata a sala de angiografia com angiografo e ecógrafo, e a mesa de apoio com cobertura esterilizada e com o material consumível utilizado na intervenção biliar.

Passo 1 - Micropunção orientada por ecografia cm agulha 21 G;

Passo 2 - Confirmação de localização intraductal da agulha e obtenção de colangiograma. (Figura 2)

Passo 3 – Introdução de fio guia 0.018, seguindo o lumen de ducto biliar (Figura 2) de forma a permitir a passagem em seldinger de sistema triaxial, composto de cânula metálica de lúmen 0.018 cânula plástica interna e dilatador externo com lúmen que permite passagem de guia 0.035 ou 0.038.

Passo 4 - Através do dilatador que tem calibre 6 Fr, utilizamos cateteres 4 ou 5 Fr de angiografia, trabalhando com guia hidrofilico 0.035 para ultrapassar estenoses e sondar o duodeno.

Passo 5 - Após sondagem de duodeno é utilizada guia superstiff amplatz 0.035 como guia de suporte para colocação de drenos externos-internos ou prótese interna, de acordo com indicação clinica.

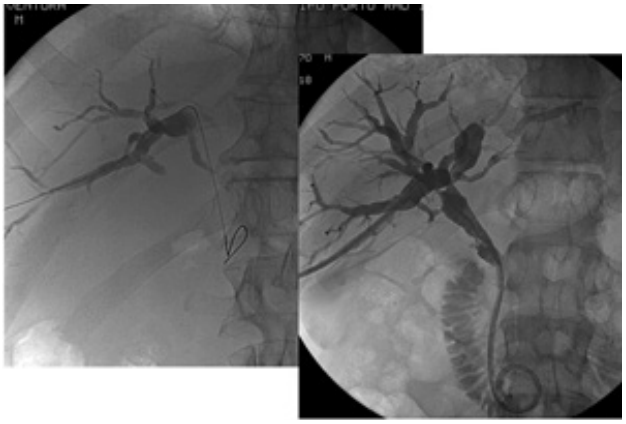

Fig. 2

Este acesso às vias biliares permite ainda as seguintes intervenções:[1,3,5,6]

- Dilatação de estenoses
- Extração de cálculos biliares
- Descompressão-lavagem de bile infetada
- Biópsia por fórceps ou escovado
- Canal de trabalho para endoscópios específicos
- Canal de trabalho para cateteres de radiofrequência
- Derivação de bile de fistulas para encerramento de trajetos fistulosos.

O sucesso da drenagem biliar depende de vários fatores[1,4]

1. Tipo de obstrução biliar (classificação de Bismuth)
2. Compromisso funcional do fígado
3. Percentagem de parênquima hepático que se consegue descomprimir
4. Controlo de infeção
5. Fatores de comorbilidade (ascite, carcinomatose)
6. Doença de base

Considerando a dilatação ou ausência de dilatação das vias biiares podem-se considerar duas indicações principais de drenagem biliar percutânea :

1. Obstrução das vias biliares – icterícia obstrutiva (árvore biliar dilatada)
2. Fistula da árvore biliar, habitualmente pós cirúrgica (árvore biliar não dilatada)

Referencias

1. Burke et al. Quality improvement guidelines for percutaneous transhepatic cholangiography and biliary drainage. J Vasc Interv Radiol. 2003;14:S243–S46.
2. Ernest J.Ring. Radiologic approach to malignant biliary obstruction: review and commentary. Cardiovasc Intervent Radiol. 1990;13:217-22.
3. Harold Coons. Biliary Intervention, technique and devices, -a commentary. Cardiovasc Intervent Radiol. 1990;13:211-16.
4. R. Uberoi et al. British society of interventional radiology: biliary drainage and stenting registry. Cardiovasc Intervent Radiol. 2012;35:127–38.
5. A. Hatzidakis et al. Percutaneous removal of biliary calculi. Cardiovasc Intervent Radiol. 2009;32:1130–8.
6. T. Wu et al. Percutaneous intraductal radiofrequency ablation for extrahepatic distal cholangiocarcinom. Cardiovasc Intervent Radiol. 2017; 40:260–9.

LS6 - Intervenção Biliar
Tratamento das Estenoses Bilares Benignas

Paulo Almeida

Centro Hospitalar Tondela / Viseu

As estenoses biliares benignas resultam na grande maioria dos casos de complicações de cirurgia hepato-biliar.
Manifestam-se prioritariamente com dor nos quadrantes superiores do abdómen, mal estar geral, febre e sepsis secundários a colangite.
A causa mais frequente pelo elevado número de procedimentos que são praticados, resulta de complicações de colecistectomia.
Outras intervenções hepatobiliares com necessidade de anastomoses biliares ou bilio-entéricas tais como transplantação hepática, hepatectomias focais, segmentares ou lobares e duodenopancreatectomias cefálicas podem determinar estenoses anastomóticas por inflamação e isquemia pós-cirúrgica.
A taxa de complicações graves em cirurgia reparadora de estenoses da via biliar é elevada referindo alguns autores mais de 20%.
Tradicionalmente é considerada, quando aplicável e exequível, a CPRE como técnica de primeira linha no tratamento de estenoses biliares benignas não complicadas.
Contudo, casos há em que o primeiro tratamento é a drenagem percutânea por Radiologia de Intervenção (RI): anastomoses "altas", ansas de Roux e outras por impossibilidade técnica de intervenção por CPRE.
A drenagem percutânea tem-se afirmado ao longo do tempo como o método com melhor tempo de sobrevida e que melhor previne e adia a cirurgia correctiva com hepaticojejunostomia ou coledocojejunostomia.
Estudos recentes relacionam directamente a sobrevida e a menor taxa de comorbilidades (infecção, litíase, etc.) com o diâmetro do cateter que é utilizado pelo melhor fluxo e menor estase biliares.
O seguimento protocolado destes doentes tem igualmente um impacto positivo na sobrevida destes doentes.
Na presente apresentação serão abordados as diferentes causas e os diversos tipos de drenagem percutânea com cateteres e endopróteses baseadas em protocolos e na experiência pessoal iconograficamente documentadas focando ainda aspectos técnicos pertinentes em cada um dos casos abordados.

Literatura

1. Martin RF, Rossi RI. Bile duct injuries spectrum mechanism of injury and their prevention. Surg Clin North Am. 1994;74:781-803.
2. Hsisch TH, Mekeel KL., Crowell MD, et al. Endoscopic treatment of anastomotic biliary strictures after living donor living transplantations: outcomes after maximal stent therpy. Gastrointest Endosc. 2013;77:47-54.
3. De Pietro DM, Shlansky-Goldberg RD, Soulen MC, et al. Long-term outcomes of a benign biliary stricture protocolo. J Vasc Interv Radiol. 2015; 5:757-63.
4. Fidelman N. Benign biliary strictures: diagnostic evaluation and approaches to percutaneous treatment. Tech Vasc Interv Radiol. 2015;18:210-17.

ACTA RADIOLÓGICA PORTUGUESA
Maio 2018 | S3 Volume XXX | 25-27

LS6- Biliary Intervention - "Malignant bile duct lesions"

Paulo Vilares Morgado

CHSJ, Porto

The most effective treatment for malignant obstructive jaundice is tumor surgical resection and biliary-enteric anastomosis. However, because this disease is occult, the chance of surgical resection has usually been lost when diagnosed. In addition, the operative mortality is high at 2-5% level. Percutaneous transhepatic biliary drainage and self-expandable metal stent placement is a commonly used method for palliative treatment for obstructive jaundice which can significantly improve the quality of life, and extend the survival time.

It is essential to choose an appropriate approach as it can improve the success rate, reduce the trauma to the patient, and reduce the incidence of complications. The intrahepatic access route should avoid liver tumor (especially malignant ones). The right approach is chosen generally, because of the thick bile duct and the large volume of the right lobar. When the stricture is located above the confluence, resulting in the isolation of right anterior, right posterior branch or the right lobe atrophy, or the portal vein of the right side has been invaded, a left approach should be chosen to drain more liver parenchyma. In patients with ascites, a left-sided drainage may be preferable, because it might avoid ascites leaking around the catheter which causes skin irritation.

Hilar biliary obstruction is not only difficult to deal with in surgery, but also a technical challenge for percutaneous interventional drainage. It is most often caused by hilar cholangiocarcinoma (Klatskin's tumour), gallbladder cancer growing into the liver and/or hepatoduodenal ligament, advanced gastric cancer, lymphadenopathy in the hepatoduodenal ligament or liver metastases compressing hilar structures. For obstruction at the level of the bifurcation with the left and right hepatic duct still connected, draining only one lobe with metal stent is usually sufficient, one stent is placed with its distal end in common hepatic duct and proximal in the drained bile duct. Although Inal et al reported no significant difference in clinical response to treatment or stent patency rate with unilobar versus bilobar drainage, even in Bismuth type II and III hilar obstructions, most authors suggest that survival is better with drainage of both sides of the liver . So bilobar drainage with metal stent is preferred, in patients with obstruction at the level of the bifurcation, with the left and right hepatic duct isolated. In most cases, the contralateral side may be punctured and two stents are implanted from the ipsilateral and the contralateral side into the common bile duct, placed in a "Y" configuration side-by-side. One advantage of this more anatomic "Y" placement is that the stents are both approachable endoscopically, should stent occlusion occur. In addition, the patency rate of the "Y" configuration might be improved. If the obstruction does not extend beyond the secondary confluence, and the guide wire can get across the stricture to the contralateral bile duct, stents may be placed from the ipsilateral side to the contralateral side and from the ipsilateral side into the common bile duct or duodenum in a "T" configuration. For those cases with multiple obstruction of intrahepatic bile duct, multi-drainage from multi-approach should be considered. All the bile duct should be drained as completely as possible namely in patient with biliary tract infections. For some cases difficult to achieve completely drainage, the bile duct allowing for drainage of more functional liver should be drained.

Careful imaging review is mandatory for planning biliary drainage and stenting of hilar obstruction.

Technical success of percutaneous biliary drainage has been reported as more than 90% and clinical success as more than 75% in all major series in a review study.

Stents can occasionally block due to either biliary sludge or tumor recurrence resulting in the reappearance of jaundice, which may occur in 10% to 30% of patients at some point of their disease. Recurrent tumor growth can be either through the stent struts or overgrowth of the proximal or distal ends. If endoscopic intervention is not possible, percutaneous approach will be needed where a similar size or smaller metal stent is coaxially inserted into the blocked one with or without balloon dilatation.

Stenting and drainage of the biliary tract is a safe procedure but does have some related complications (ranging from 8% to 30%) which can be divided into immediate and late complications.

Immediate complications include pain at the site of puncture; bile leak; intrahepatic and extrahepatic bleeding, including haemobilia; pneumothorax; hemothorax; septicemia; and catheter related problems like kinking or dislocation, the later one could be prevented using internal-external drainage catheters and locking pig-tails.

Patients may find the left lobe punctures less painful as these do not cross the intercostal space, although bile leak or bleeding may be more common as there may be less liver to tamponade the puncture tract. Ultrasound guidance, avoiding vascular structures, reduces by far bleeding complications and allows puncturing peripheral bile ducts with smaller diameter. Bile leak and bleeding may be mild to severe, resulting in pain secondary to peritonites, particularly referred pain at the shoulder tip. Pneumothorax and hemothorax are rare and may result from right intercostal approach transversing the pleural space.

Late complications include cholangitis, pancreatitis, liver abscess, septicaemia, drainage catheter or stent blockage, and arterial or venous biliary fistula.

Figure 1.a) peripheral right biliary duct puncture

Figure 1.c) peripheral left biliary duct puncture. Left hepatic duct stenosis.

Stent occlusion may result from tumor ingrowth or overgrowth or may be due to biliary sludge or food impaction and /or mucosal hyperplasia in the stent, as a result of chronic inflammatory reaction to the stent mesh.
Most complications can be managed conservatively although the more serious ones may need further radiological or surgical intervention. Procedure related mortality is very low (from 0% to 3%) although 30-day mortality is significant (from 2% to 20%), usually due to the underlying disease process, from deranged liver function, malnutrition and cancer cachexia.

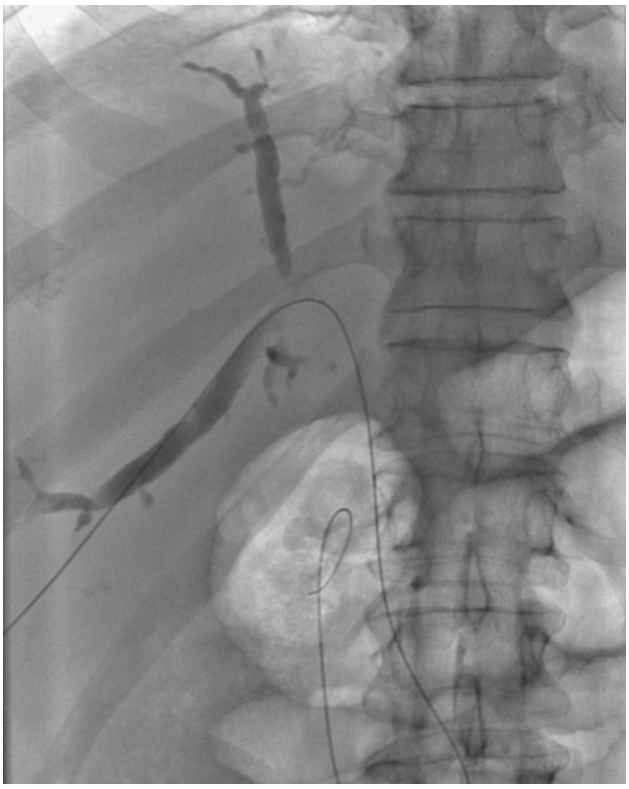

Figure 1.b) right hepatic duct stenosis crossed by a hydrophilic guide wire.

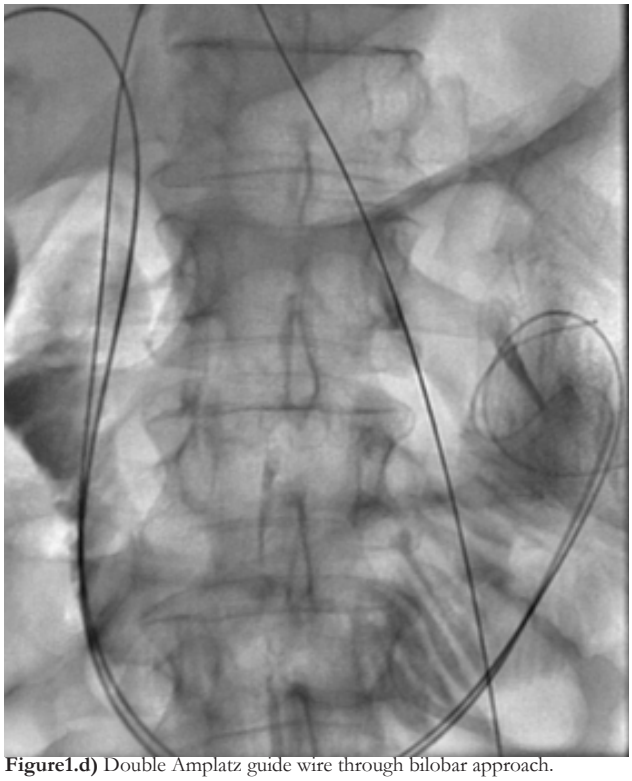

Figure1.d) Double Amplatz guide wire through bilobar approach.

Metal stents have higher patency rates, shorter hospital stay for patients and lower overall cost than plastic stents. Covered metal stents are now available but stent migration, occlusion of side-branches, including cystic or pancreatic ducts causing cholecystitis and pancreatitis respectively are potential complications that may limit their use. The use of self-expanding metal stents has increased due to fewer long-

Figure 1.e and 1.f) two stents implanted from the ipsilateral and the contralateral side into the common bile duct, placed in a "Y" configuration, side-by-side.

term complications than are seen with the smaller diameter plastic stents, particularly early stent occlusion.

It is well known that advances in adjuvant chemotherapy and radiotherapy also form part of the palliative treatment, which prolongs life expectancy in patients who have had stents inserted and thereby possibly outliving the stent patency period.

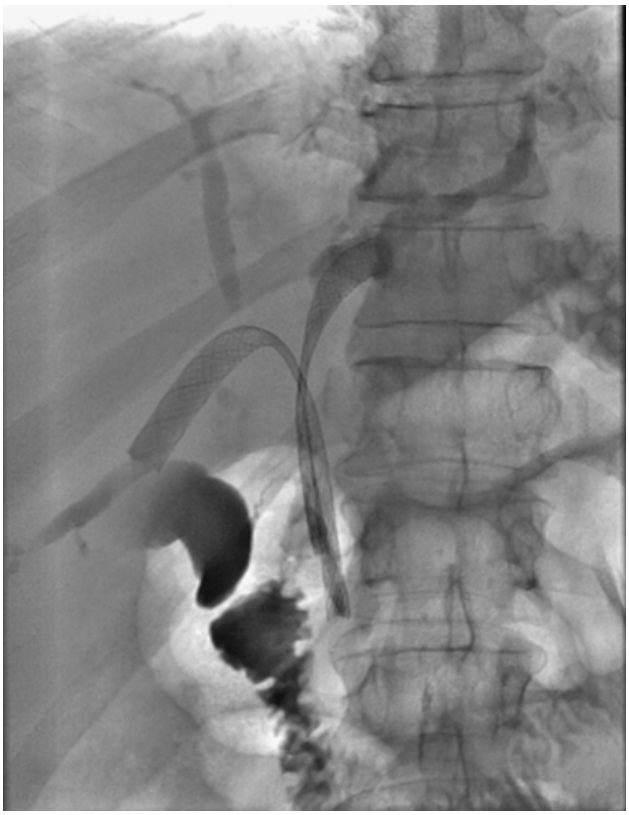

Figure 1.e and 1.f) two stents implanted from the ipsilateral and the contralateral side into the common bile duct, placed in a "Y" configuration, side-by-side.

Evidence indicates that those patients with cholangiocarcinoma who are not candidates for surgery should be offered brachytherapy or photodynamic therapy in addition to biliary stenting, as median survival and stent patency is prolonged compared to stenting alone.

References

1. Indar AA, Lobo DN, Gilliam AD, Gregson R, Davidson I, Whittaker S, Doran J, Rowlands BJ, Beckingham IJ. Percutaneous biliary metal wall stenting in malignant obstructive jaundice. Eur J Gastroenterol Hepatol2003; 15:915-919.
2. Molnar W, Stockum AE. Relief of obstructive jaundice through percutaneous transhepatic catheter-a new therapeutic method. Am J Roentgenol Radium Ther Nucl Med 1974; 122:356-367.
3. Laméris JS, Obertop H, Jeekel L. Biliary drainage by ultrasound-guided puncture of the left hepatic duct. Clin Radiol 1985; 36:269-274.
4. Lammer J, Hausegger KA, Fluckiger F, Winkelbauer FW, Wildling R, Klein GE, Thurnher SA, Havelec L. Common bile duct obstruction due to malignancy: treatment with plastic versus metal stents. Radiology 1996; 201:167-172.
5. Hausegger KA, Thurnher S, Bodendorfer G, Zollikofer CL, Uggowitzer M, Kugler C, Lammer J. Treatment of malignant biliary obstruction with polyurethane-covered Wallstents. AJR Am J Roentgenol 1998; 170:403-408.
6. Schoder M, Rossi P, Uflaker R, Bezzi M, Stadler A, Funovics MA, Cejna M, Lammer J. Malignant biliary obstruction: treatment with ePTFE-FEP-covered endoprostheses initial technical and clinical experiences in a multicenter trial. Radiology 2002; 225:35-42.
7. Miyayama S, Matsui O, Akakura Y, Yamamoto T, Nishida H, Yoneda K, Kawai K, Toya D, Tanaka N, Mitsui T, Asada Y. Efficacy of covered metallic stents in the treatment of unresectable malignant biliary obstruction. Cardiovasc Intervent Radiol 2004; 27:349-354.
8. Schmassmann A, von Gunter E, Knuchel J, Scheurer U, Fehr HF, Halter F. Wallstents versus plastic stents in malignant biliary obstruction: effects of stent patency of the first and second stent on patient compliance and survival. Am J Gastroenterol 1996; 91:654-669.
9. Killeen RP, Harte S, Maguire D, Malone DE. Achievable outcomes in the management of proximal cholangiocarcinoma: an update prepared using "evidence-based practice" techniques. Abdom Imaging 2008; 33:54-57.
10. Bae JI, Park AW, Choi SJ, Kim HP, Lee SJ, Park YM, Yoon JH. Crisscross-configured dual stent placement for trisectorial drainage in patients with advanced biliary hilar malignancies. J Vasc Interv Radiol2008; 19:1614-1619.
11. Lee MJ, Dawson SL, Mueller PR, Saini S, Hahn PF, Goldberg MA, Lu DS, Mayo-Smith WW. Percutaneous managment of hilar biliary malignancies with metallic endoprostheses: results, technical problems, and causes of failure. Radiographics 1993; 13:1249-1263.
12. Inal M, Akgul E, Aksungur E, Seydaoglu G. Percutaneous placement of biliary metallic stents in patients with malignant hilar obstruction: unilobar versus bilobar drainage. J Vasc Interv Radiol 2003; 14:1409-1416.
13. Cowling MG, Adam AN. Internal stenting in malignant biliary obstruction. Word J Surg 2001; 25:355-359.
14. van Delden OM, Laméris JS. Percutaneous drainage and stenting palliation of malignant bile duct obstruction. Eur Radiol 2008:448-456.
15.Lawson AJ, Benignfield SJ, Krige JEJ, Rischbieter P, Burmeister S. Percutaneous transhepatic self-expanding metal stents for palliation of malignant biliary obstruction. S Afr J Surg 2012; 50:54-60.
16. George C, Byass OR, Cast JEI. Interventional radiology in the management of malignant biliary obstruction. World J Gastrointest Oncol2010; 2:146-150.
17. Karnabatidis D, Spiliopoulos S, Katsakiori P, Romanos O, Katsanos K, Siablis D. Percutaneous trans-hepatic bilateral biliary stenting in Bismuth IV malignant obstruction. World J of Hepatol 2013; 5:114-119.
18. Liu F, Zhang CQ, Wang GC, Liu FL, Xu HW, Xu L, Feng K. Percutaneous biliary stent placement in palliation of malignant bile duct obstruction. Gastroenterol Res 2009; 2:289-294.
19.Ortner ME, Caca K, Berr F, Liebetruth J, Mansmann U, Huster D, Voderholzer W, Schachschal G, Mossner J, Lochs H. Successful photodynamic therapy for nonresectable cholangiocarcinoma: a randomized prospective study. Gastroenterol 2003; 125: 1355-1363.

LS12 - Tudo Sobre a Glândula Tiroideia Anatomia Normal e Variantes

Ana Germano

Hospital Professor Doutor Fernando Fonseca, Amadora

Objetivos

1. Apresentar a anatomia ecográfica normal da glândula tiroideia e estruturas adjacentes
2. Reconhecer a importância clínica das variantes anatómicas da glândula tiroidea e estruturas adjacentes (agenésia/hemi-agenésia; tiroide lingual; tecido tiroideu ectópico; lobo piramidal; tubérculo de Zuckerkandl; nervo laríngeo não recorrente).
3. Indicar alguns truques/astúcias para evitar equívocos diagnósticos.

Contexto

A ecografia de alta resolução é considerada a melhor técnica de imagem para avaliar a glândula tiroideia, uma vez que é acessível, não invasiva e com elevada sensibilidade para detetar e caracterizar nódulos da tiroide.
Contudo, um conhecimento prévio da anatomia ecográfica normal da tiroide, estruturas adjacentes e das respetivas variantes anatómicas é crucial para reduzir a possibilidade de falhas na prática clínica de exames de diagnóstico ou intervenção.

Descrição sucinta dos temas abordados

Efetua-se uma breve revisão da anatomia normal do pescoço infra-hioideu, por ecografia e eco-doppler, nos planos transversal e longitudinal, com identificação e caracterização de estruturas anatómicas relevantes: a glândula tiroideia, sua ecoestrutura e vascularização, a traqueia, os músculos pré-tiroideus, o esófago e os grandes vasos.
Demonstram-se alguns artefactos frequentes: a atenuação acústica das aponevroses musculares; os septos intra-tiroideus (figura 1), a presença de osteófitos e a alteração da posição relativa do esófago com a rotação cervical.

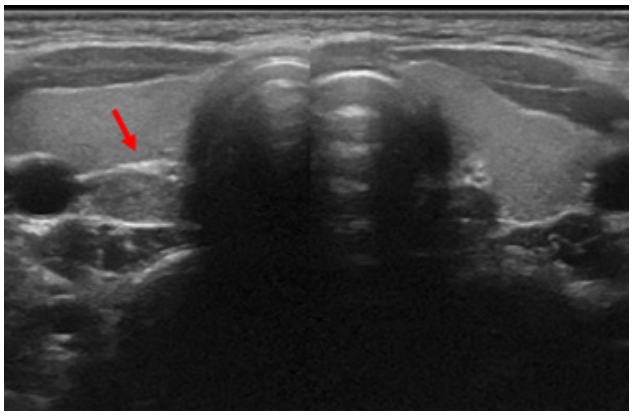

Figura 1 – ecografia da tiroide. No lobo direito nota-se septo glandular hiperecogénico (seta), que simula nódulo isoecogénico posterior.

Ilustram-se as variantes anatómicas da forma e dimensões da glândula tiroideia, incluindo agenésia e hemi-agenésia, e as diferentes localizações de tecido glandular tiroideu acessório: prolongamento externo; prolongamento superior (lobo piramidal ou pirâmide de Lalouette, quisto do canal tiroglosso, tiroide lingual); prolongamento posterior (tubérculo ou lobo de Zuckerkandl – figura 2) e prolongamento inferior (mediastínico).
Apresentam-se variações intra e inter-individuais das normais dimensões, ecogenicidade e vascularização da glândula.
Assinala-se a topografia habitual dos nervos recorrentes laríngeos e enfatiza-se a relevância clínica, pré-cirúrgica, da deteção de um possível trajeto anómalo (nervo laríngeo não recorrente).
Finalmente define-se a ecoestrutura e localização de gânglios cervicais normais e patológicos, e relembram-se os epónimos de Kuttner, de Delphian e de Virchow.

Conclusões

O conhecimento da anatomia ecográfica cervical normal é crucial para evitar erros em exames diagnósticos e complicações potenciais em procedimentos invasivos guiados por ecografia.
A identificação e descrição de variantes anatómicas tem forte relevância clínica, nomeadamente previamente a intervenções cirúrgicas.

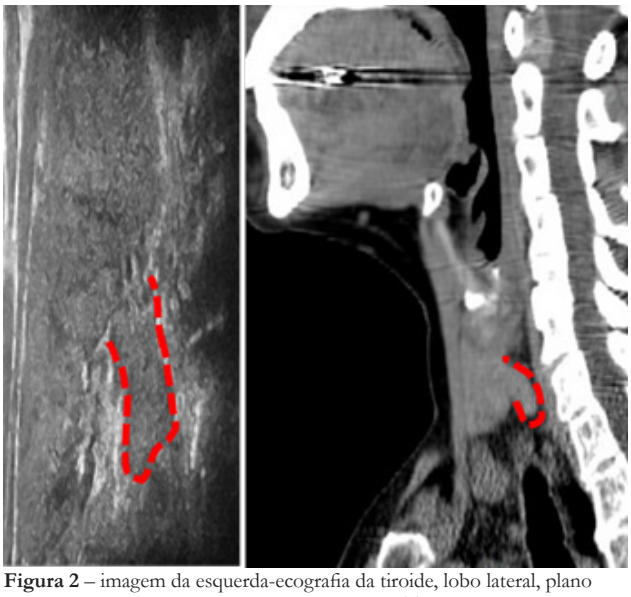

Figura 2 – imagem da esquerda-ecografia da tiroide, lobo lateral, plano longitudinal, imagem rodada. Imagem da direita-TC do pescoço, mesmo doente, reformatação para-sagital: O tracejado contorna tubérculo/lobo de Zuckerkandl (prolongamento posterior do parênquima glandular tiroideu, variante da normalidade).

ACTA RADIOLÓGICA PORTUGUESA
Maio 2018 | S3 Volume XXX | 31-32

LS12 - Tudo Sobre a Glândula Tiroideia Classificação TIRADS: Que Impacto?

Isa Martins

Centro Hospitalar Lisboa Ocidental, Lisboa

A prevalencia dos nódulos da tiroide na população em geral, varia entre 2-35%, dependendo da população em estudo. 4-8% da população tem nódulos palpáveis e 19-67% tem nódulos detectados por ecografia.
Sendo a ecografia da tiroide um exame acessivel e não invasivo, tornou-se amplamente utilizado na avaliação dos nodulos da tiroide, com o consequente aumento na incidencia de carcinomas, sendo a sua principal desvantagem, ser operador dependente; Não obstante o aumento da incidencia de carcinomas da tiroide, na sua maioria, pequenos carcinomas papilares de evolução indolente, a taxa de mortalidade mantém-se estável, sugerindo um sobre diagnostico e sobre tratamento das lesões.
A determinação do risco de malignidade é crucial na abordagem dos nodulos da tiroide tendo a ecografia uma baixa acuidade na diferenciação entre benignidade e malignidade porque não há caracteristicas ecograficas que sejam por si só, patognomonicas.
A citologia aspirativa por agulha fina/punção aspirativa por agulha fina (PAAF) torna-se necessária para a caracterização dos nódulos em benignos ou malignos. É um metodo simples, com sensibilidade e especificidade publicada em várias séries, que varia entre 65 % a 98% e 73% a 100%, respetivamente.
A maioria dos nodulos da tiroide biopsados são benignos, verificando-se malignidade em apenas cerca de 2-12%, resultando num numero excessivo e desnecessário de PAAF.
Assim sendo, é importante uma classificação por ecografia que ajude na diferenciação entre nodulos benignos e malignos diminuindo o numero de biopsias desnecessárias.
Nos ultimos 10 anos têm sido desenvolvidos sistemas de estratificação de risco dos nodulos da tiroide (TI-RADS) e implementadas guidelines por várias organizações de radiologia e endocrinologia que são constantemente actualizadas, (Kim 2002, ASUR 2005, BTA 2007 e 2014, Korean 2011 e 2016, AACE/AME/ETA 2011, ATA 2009, 2014 e 2016), baseados no sistema de estratificação da mama (BI RADS) e em caracteristicas ecograficas consistentemente associadas a malignidade.
Muitos destes sistemas sugerem abordagens orientadas por padrões ecograficos, dificeis de implementar em nodulos individuais, por caracteristicas ou descrições ecograficas que embora semelhantes não são identicas, sendo as variaveis usadas em diferentes combinações, tornando dificil o seu uso e a sua comparação. A co existencia de várias guidelines num assunto especifico, significa que nenhum desses sistemas é perfeito ou universalmente aplicavel.
O objetivo destas orientações é determinar quais os nodulos que necessitam caracterização por PAAF e quais os que podem ser avaliados por follow up.
Os sistemas de classificação com maior sensibilidade na detecção de lesões malignas são os que implicam maior número de PAAF de lesões benignas, ou seja, o aumento da sensibilidade na detecção de um carcinoma, aumenta a taxa de PAAFs desnecessárias, diminuindo a especificidade da técnica.

Em 2015, o comité TI-RADS do colegio americano de radiologia da tiroide publicou um white paper, num lexico de relatorio de ecografia da tiroide, com o objetivo de fornecer um conjunto de caracteristicas ecograficas que podem ser aplicadas a todos os nodulos da tiroide de uma forma estruturada.
Foram definidas cinco categorias ecograficas, composição, ecogenicidade, forma, margens, focos ecogénicos, baseadas na sua consistente capacidade em diferenciar nodulos benignos e malignos e baseadas na sua reproducibilidade pelos diferentes operadores. Outras caracteristicas contempladas nos sistemas prévios foram excluidas, com base na baixa capacidade descriminatoria.
Em abril de 2017, a ACR publicou um novo white paper, com o objetivo de definir um sistema de estratificação do risco para nódulos da tiroide e orientar na decisão de PAAF ou follow up. O objetivo é identificar nódulos com grande probabilidade de corresponder a carcinoma, reduzir o numero de biopsias desnecessárias e ao mesmo tempo, ser de simples utilização e aplicável a todos os nódulos da tiroide, usando o lexico ACR TIRADS.
Cada nodulo, com um máximo de 4 por doente, é caracterizado e colocado num scor de risco, com base nas 5 categorias ecograficas do lexico ACR, composição, ecogenicidade, forma, margens, focos ecogénicos. Os pontos são somados e atribuido um score ACR TIRADS, sendo o nodulo caracterizado como benigno, TIRADS (TR)1 , não suspeito TR2, que não requerem PAAF ou follow up, ou com um grau de suspeição ligeiro, TR3, moderado, TR4 ou altamente suspeito, TR5 (score >7). A decisão de PAAF para TR3 ≥ 2,5cm, TR4 ≥ 1,5cm, TR5 ≥ 1cm e follow up TR3 ≥ 1,5cm,TR4 ≥ 1cm, TR5 ≥ 0,5cm, é baseada no diametro máximo. A variação dos cut off para a dimensão do nodulo, é baseada no facto do prognostico ser inversamente relacionado com o tamanho, com lesões de maior dimensão com pior prognostico.
O sistema tem também limites maiores em relação aos propostos pela ATA e pela Sociedade Coreana de radiologia da tiroide, na sugestão para PAAF em nodulos com grau de suspeição ligeiro e moderado, para diminuir ainda mais as biopsias. Tal como as orientações anteriores, não recomenda a PAAF em nodulos subcentimetricos mesmo se suspeitos;

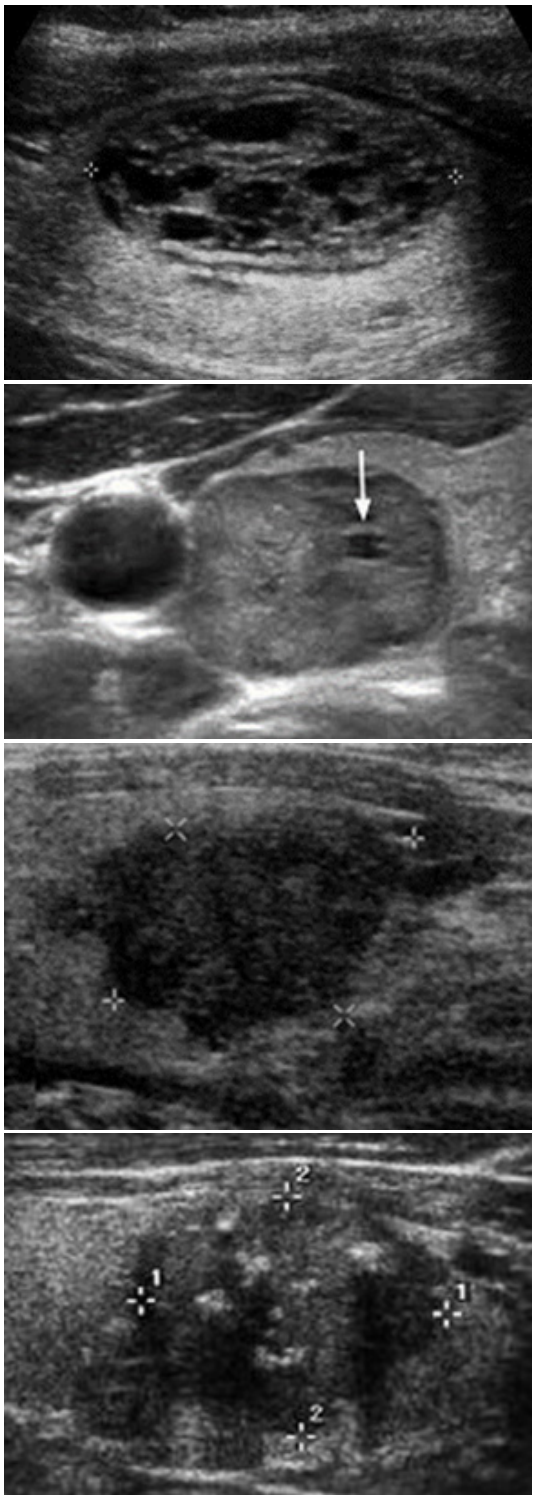

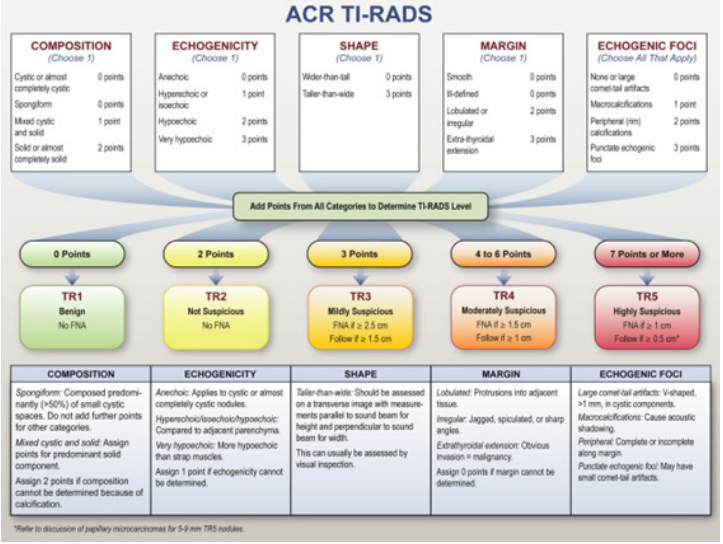

ACR Thyroid Imaging; Reporting and Data System (TI-RADS): White paper of the ACR TI-RADS Committee American college of radiology, 2017

A ACR recomenda um máximo de duas biopsias por doente, que devem ser realizadas nos nodulos mais suspeitos ecograficamente (os que têm um score TIRADS mais alto), mais do que no tamanho, desencorajando a utilização do termo "nodulo dominante".

Sugerem um intervalo curto para folow up em nodulos pequenos mesmo que suspeitos, em que a cirurgia precoce não aumenta a taxa de sobreviencia. Recomenda intervalos não inferiores a 1 ano, TR3 (1, 3 e 5 anos), TR4 (1, 2, 3 e 5 anos), TR5 (1, 2, 3, 4 e 5 anos).

O novo sistema e lexico ACR TIRADS, promove a avaliação sistematica dos nodulos da tiroide sugerindo o uso de um relatorio modelo estruturado, permitindo assim, uma facil revisão e comparação dos casos facilitando a pesquisa e investigação.

Objetivos

1 O que é a classificação TIRADS e porque que é que foi desenvolvida;

2 Abordar os critérios utilizados na classificação TIRADS, o sistema de estratificação do risco, o score final e as recomendações dele resultantes;

3 O impacto que a classificação TIRADS tem na prática da clinica diária

ACTA RADIOLÓGICA PORTUGUESA
Maio 2018 | S3 Volume XXX | 33-34

LS12 - Tudo Sobre a Glândula Tiroideia
Ecografia Pré-Operatória e Diretrizes da ATA

Leonor Fernandes

Centro Hospitalar Lisboa Norte - Hospital de Santa Maria, Lisboa

Os nódulos da glândula tiroide são extremamente frequentes, e a sua prevalência quando utilizada Ecografia de elevada capacidade resolutiva pode atingir quase 70%, tendo-se assim tornado num enorme desafio para a Radiologia moderna e igualmente alvo de polémica na comunidade científica (sobretudo por questões relacionadas com o excesso de diagnóstico - Overdiagnosis). Felizmente, o número de doentes com tumor diferenciado da tiroide é relativamente baixo; apesar do seu aumento recente, sobretudo à custa do Carcinoma Papilar e particularmente do Microcarcinoma Papilar (inferior a 1 cm). Como é de conhecimento geral, a Ecografia é o melhor método na avaliação pré-operatória dos nódulos da glândula tiroide, permitindo reconhecer determinados padrões, integráveis segundo a American Thyroid Association (ATA) em cinco categorias e assim estratificar o seu previsível risco de malignidade: padrão de alta suspeição ecográfica, intermédia, baixa, muito baixa e benigno. Com base nessa informação e igualmente no tamanho do nódulo, e sempre tendo em consideração as recomendações baseadas na Evidência, a ATA atualizou em 2015 os seus critérios ecográficos para punção aspirativa/FNA (Fine Needle Aspiration) dos referidos nódulos. Correntemente, aquela simples intervenção representa o teste mais eficaz e prático para despistar nódulos malignos ou que necessitem de um diagnóstico cirúrgico adicional no universo dos nódulos insuspeitos esmagadoramente prevalentes. São salientadas, de forma sistemática, as características nodulares ecográficas de suspeição. Particularizam-se também conceitos chave para a adequada interpretação dos resultados citológicos obtidos, tecem-se algumas considerações acerca do atual uso de

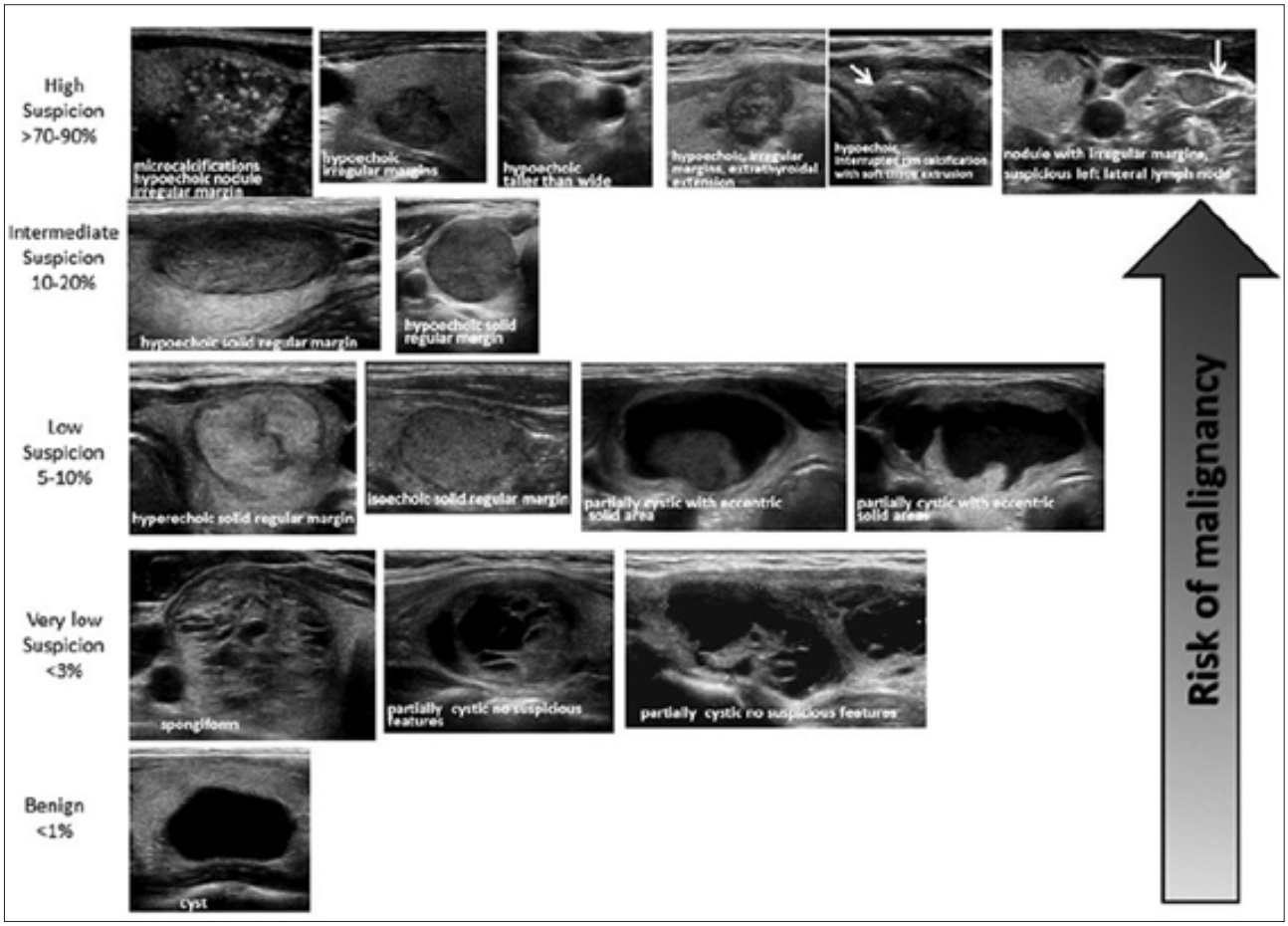

In 2015 ATA Management Guidelines for Adult Patients with Thyroid Nodules and Differentiated Thyroid Cancer

Figura 1 - Cinco categorias ecográficas de suspeição e respetivo risco de malignidade.

marcadores moleculares no tumor diferenciado da tiroide, e debate-se a adequada orientação dos vários nódulos. Por fim, salientam-se conhecimentos relacionados com o despiste e o estadiamento do tumor da tiroide e suas implicações no eventual protocolo cirúrgico.

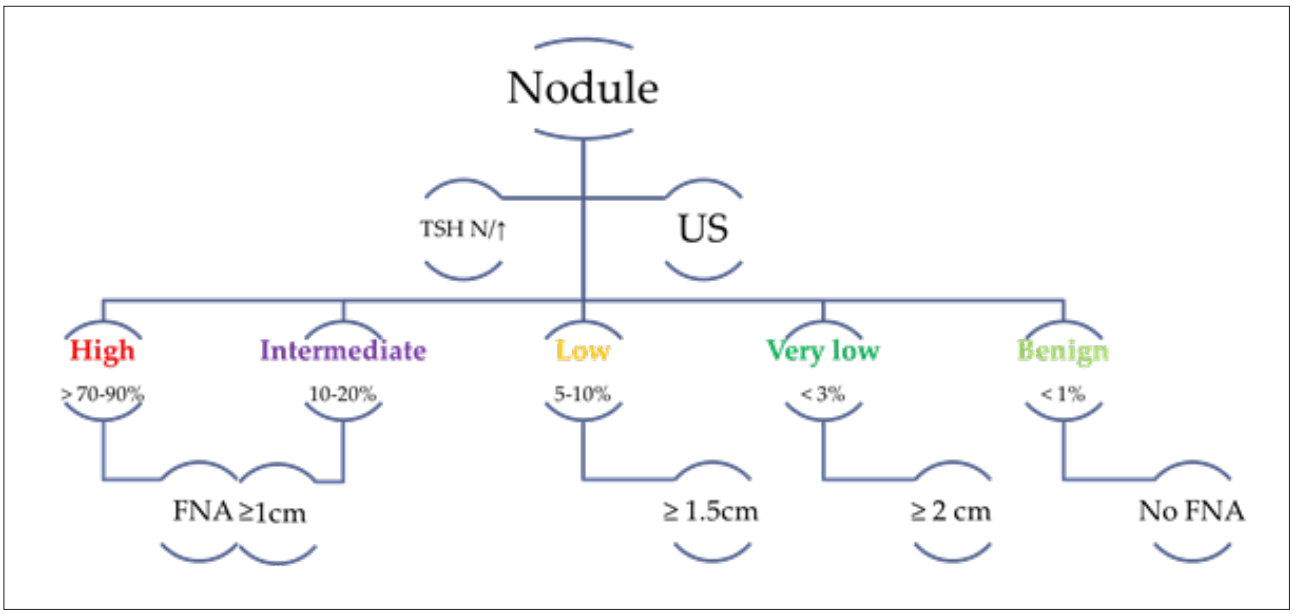

Figura 2 - Critérios para FNA, tendo por base os cinco padrões de suspeição ecográfica da Figura 1 e respetivo risco de malignidade combinado com o tamanho do nódulo.

Sessão Profissional - Painel (Gestão e Qualidade em Radiologia)
Valor em Radiologia – Casos Práticos e Paradigmáticos

Carlos Francisco Silva

Universitätsklinikum Heidelberg, Alemanha

Resumo
Será apresentado um naipe de casos práticos retirados do quotidiano real da Radiologia, maioritariamente em contexto hospitalar e de urgência, em que serão focados aspetos paradigmáticos de como o radiologista pode contribuir para alterar o episódio de cuidado de saúde no sentido de lhe incrementar valor.

Palavras-chave nos casos apresentados
choosing wisely; image wisely; bundled payments; gestão; cuidados centrados no paciente; segurança; radiação

Sessão Profissional - Painel (Gestão e Qualidade em Radiologia) Qualidade em Radiologia – O que Significa?

Andreia Nascimento

Hospital de Cascais Dr. José de Almeida, Cascais

Introdução

Embora 'qualidade' seja um conceito de difícil delimitação, há uma enorme pressão para que os gestores de unidades de saúde e os serviços de radiologia em particular no sentido de a melhorarem. Em 2006, o denominado Sun Valley Group constituído informalmente por um conjunto de médicos radiologistas norte-americanos interessados "na promoção da melhoria da qualidade em radiologia" definiu-a como "o exame certo para o paciente certo, no momento certo e pelo motivo certo", salientando, nesta perspectiva, a importância do papel dos médicos, da eficácia e eficiência e do foco no melhor interesse do doente. Toda a definição de qualidade deverá incorporar as percepções tanto dos utentes como dos prestadores dos serviços. Existem várias definições de qualidade e todas elas referem que qualidade é ir ao encontro das necessidades dos utentes dos serviços, nomeadamente, com adequação ao objetivo pretendido, conformidade com os requisitos, características da prestação do ato médico que incorpora a capacidade de satisfazer os requisitos e também em conformidade com todos os aspetos das necessidades do utente (Fig.1).

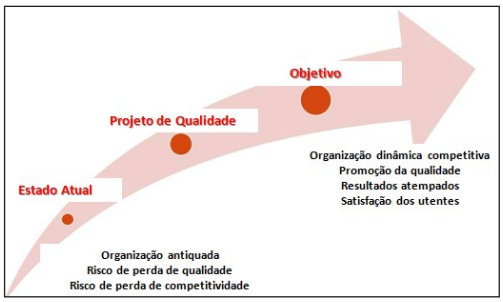

Fig. 1

Descrição

A qualidade constitui um ponto importante em todos os serviços de Radiologia, na 'cadeia de qualidade', cada elemento e cada ligação é crucial para a determinação da qualidade do departamento como um todo, pois caso contrário a ligação rompe- se e o defeito/reclamação vai aparecer mais tarde ou mais cedo na interface entre o serviço e o doente. Num serviço onde se dá a devida atenção à qualidade, os colaboradores têm definições de trabalho sobre qualidade semelhantes às dos utentes, mas naturalmente, os utentes, os prestadores e as entidades que contratam os serviços têm perspetivas diferentes sobre qualidade, sobretudo para os gestores porque melhorar qualidade ajuda a controlar custos.

O conceito de qualidade na radiologia tem vindo a ser alargado para além das definições tradicionais, mudando o foco para o modelo centrado no utente no qual o valor e a eficácia são determinados pela experiência do utente com redução de custos e redefinindo indicadores de desempenho mensuráveis que incluem a performance financeira, satisfação do utente, produtividade clínica e compliance com normas clinicas. Estes indicadores de desempenho podem mostrar que os serviços de radiologia agregam valor para outcome dos utentes de três formas: contribuindo diretamente para o outcome do doente, para reduzir custos num episódio agudo e reduzindo duração de internamento (Fig.2).
Tradicionalmente na gestão de prestação de cuidados aos pacientes as práticas de radiologia têm confiado em indicadores-chave para monitorizar o desempenho em domínios importantes que são baseados em volume, indicadores que incluem tempo de disponibilidade do relatório, taxas de utilização de equipamentos e tempos de inatividade, acesso e tempos de espera e eficiência do pessoal. O novo paradigma assenta em valor sobre volume, de acordo com essa equação, valor equivale à qualidade ou outcome dividido por custo, os modelos de pagamento de radiologistas serão cada vez mais associados ao valor adicional fornecido pelo serviço de imagiologia.

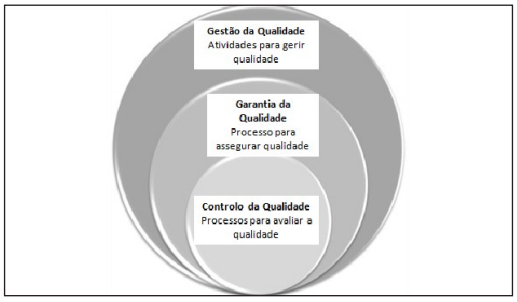

Fig. 2

Conclusão

Os departamentos de radiologia são considerados um centro de custo, no novo ambiente de prestação de cuidados de saúde devido a sua elevada utilização e ao seu destacado papel como um modulador nos custos de cuidados de saúde. Nesse sentido os novos indicadores de desempenho centrados no utente, nos resultados e controlo de custos são necessários para garantir que o produto do trabalho do radiologista seja de documentada qualidade assegurando satisfação do utente.

ACTA RADIOLÓGICA PORTUGUESA
Maio 2018 | S3 Volume XXX | 39-40

Sessão Profissional - Painel (Gestão e Qualidade em Radiologia)
Gestão em Radiologia: Desafios e Oportunidades

Rui Fernandes

Hospital de Cascais Dr. José de Almeida, Cascais

De forma muito simples podemos definir gestão como o conjunto de ações de planeamento, organização, verificação e liderança que visam atingir os objetivos e metas duma organização usando de forma eficiente todos os recursos disponíveis sejam eles humanos, financeiros, tecnológicos e de informação ou conhecimento.
W. Edwards Deming (EUA - 1900 – 1993), considerado o pai do controlo da qualidade, foi o responsável pela popularidade do seu método iterativo de gestão (Ciclo de Deming – PDCA / PDSA) -Fig 1-, baseado no processo científico, onde as hipóteses formuladas durante a fase de planeamento são confirmadas (ou negadas) permitindo, no final de cada ciclo, corrigir o rumo gestionário, privilegiando um processo de melhoria contínua.

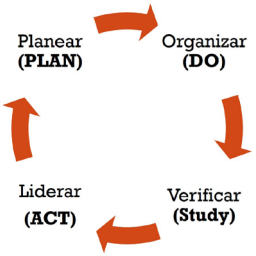

Fig. 1 – Ciclo de Gestão (PDSA)

As Unidades de Radiologia, independentemente da sua dimensão e diferenciação ou do sector do sistema de saúde em que se integrem (público, privado ou social), têm como princípio fundamental a prestação de cuidados de saúde seguros e de qualidade onde o paradigma "primeiro, não faça mal" ("first, do no harm") deverá ser privilegiado.

Partindo desse primado fundamental que é prestar cuidados de saúde seguros e de qualidade, as unidades de radiologia deverão ser geridas através da definição de um modelo estratégico de gestão centrado no paciente (Patient-Centered Care Model), em oposição aos modelos centrados nos profissionais e nas organizações, que englobe, de forma holística, todas as funções desenvolvidas, respeitando os oito princípios definidos pelo Instituto Picker:

1. Respeito pela preferência dos pacientes.
2. Coordenação e integração de cuidados.
3. Informação e educação.
4. Conforto físico.
5. Suporte emocional.
6. Envolvimento da família e amigos.
7. Continuidade e transição.
8. Acessos aos cuidados.

A radiologia, como especialidade clínica de prestação de cuidados de saúde, deverá seguir essa tendência e adaptar o modelo de gestão das suas organizações, substituindo o "arcaico e obsoleto" paradigma da especialidade invisível, correntemente integrada na categoria muito redutora dos meios complementares de diagnóstico cujo foco reside apenas no exame radiológico, por uma participação central e multidisciplinar no continuum de cuidados que permita uma justa perceção do papel do ato médico radiológico por parte dos seus "pacientes".
Vários são os processos existentes numa unidade de radiologia dos quais o assistencial é apenas um exemplo -Fig. 2-. A definição do modelo de gestão de um processo permite que se identifiquem os níveis de responsabilidade

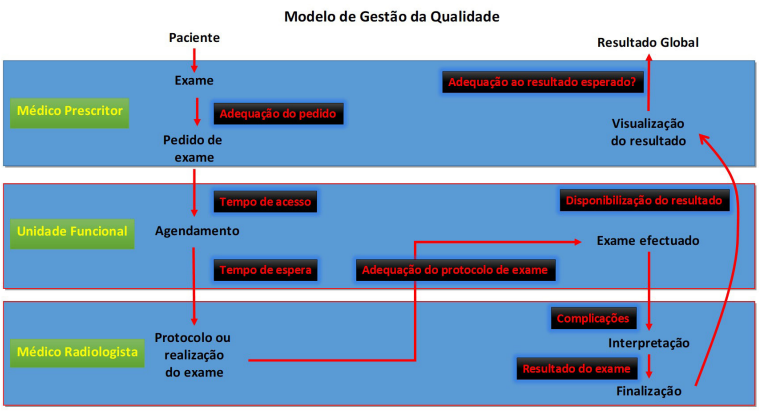

Fig. 2 – Modelo de gestão do processo assistencial em radiologia

por cada fase do mesmo e as ações necessárias para controlar a sua evolução. Para tal é necessário determinar de forma inequívoca a alocação dos recursos necessários (profissionais, equipamentos, estrutura física, sistemas de informação).

Os serviços de radiologia devem definir, como qualquer outro tipo de organização, os seus fatores críticos de sucesso que, apesar de variarem de acordo com a especificidade de cada unidade, devem incluir aspetos como uma arquitetura funcional, equipamentos adequados e seguros, sistemas de informação sólidos, integrados e eficientes, um sistema administrativo ágil e recursos humanos competentes, motivados e alinhados com a missão e valores da organização.

Os sistemas de informação e comunicação são uma ferramenta crucial na gestão das unidades de radiologia. Muito desse valor tem vindo a ser divulgado pela prestigiada associação internacional na área da saúde, a Health Information and Managment Systems Society (HIMSS), que desde os anos 60 estimula o uso das tecnologias de informação (TI) neste sector, desenvolvendo e implementando um sistema de certificação para as organizações de saúde que pretendam usar as TI para o suporte à assistência clínica e ao cuidado do paciente.

Este sistema de certificação denominado Electronic Medical Record Adoption Model (EMRAM) possui oito graus de maturidade que refletem a implementação e integração do Hospital Information System (HIS), do registo clínico eletrónico e dos sistemas clínico- departamentais onde se destaca o radiology information system (RIS).

Neste quadro assumem particular relevância aspetos como a gestão dos sistemas de arquivo e comunicação de imagens (PACS), os sistemas de comunicação de resultados críticos e os relatórios radiológicos estruturados que constituem autênticos desafios para a gestão dos serviços de radiologia.

ACTA RADIOLÓGICA PORTUGUESA
Maio 2018 | S3 Volume XXX | 41-42

LS7 - Radiologia Torácica: Não Tenha Medo do Desconhecido Doenças de Deposição no Pulmão: Como Reconhecer

Carina Ruano

Centro Hospitalar Lisboa Central - Hospital de Santa Marta, Lisboa

As doenças de deposição no pulmão incluem um grupo heterogéneo de patologias relativamente raras que resultam de alterações metabólicas, das quais as mais comuns são a proteinose alveolar, a amiloidose pulmonar e as calcificações/ossificações pulmonares.
Dado que as suas manifestações clínicas são diversas e frequentemente inespecíficas, cabe ao Radiologista reduzir a lista de possíveis diagnósticos diferenciais e orientar o Clínico para o diagnóstico correcto.

Proteinose alveolar pulmonar

A proteinose alveolar pulmonar (PAP) é uma doença rara, caracterizada por acumulação alveolar de material lipoproteináceo semelhante a surfactante.
São descritas três formas, a idiopática (também denominada de adquirida ou "do adulto", correspondendo a 90% dos casos), a secundária (associada a doenças hematológicas, imunodeficiências e inalação de partículas, correspondendo a 5-10% dos casos) e a congénita (traduzida por hipóxia severa no período neonatal, correspondendo a aproximadamente 2% dos casos).
Na forma idiopática, o envolvimento imagiológico é geralmente muito exuberante para a sintomatologia clínica, que é frequentemente ligeira ou moderada (habitualmente com dispneia progressiva com meses de evolução e tosse seca ou pouco produtiva), sendo esta dissociação clínico-radiológica característica desta entidade. A idade média no diagnóstico é de aproximadamente 40 anos e existe uma forte associação com o tabagismo, sendo que três quartos dos doentes com PAP são fumadores.

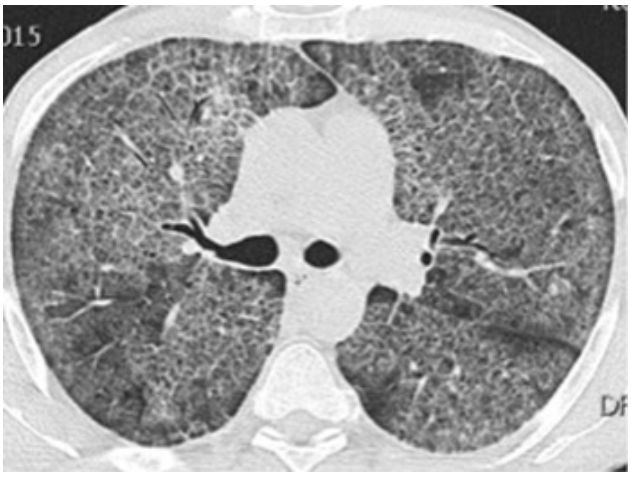

A aparência imagiológica em tomografia computadorizada (TC), com áreas geográficas de espessamento septal regular sobre opacidades em vidro despolido, configura o padrão de "crazy paving". Embora isoladamente este padrão seja inespecífico, no contexto clínico adequado, é praticamente patognomónico desta entidade.
O lavado broncoalveolar é diagnóstico e terapêutico nos casos de PAP idiopática. Nos casos secundários, o tratamento inclui a evicção do agente causal.

Amiloidose pulmonar

A amiloidose resulta de acumulação extracelular de proteínas insolúveis e é classificada clinicamente em sistémica e localizada. A forma sistémica pode ser classificada em primária (associada a discrasias de plasmócitos), secundaria (ocorrendo em associação com infecções crónicas e doenças inflamatórias) e familiar. O sistema respiratório é afectado em cerca de 50% dos casos, sendo mais frequentemente envolvido na forma sistémica.
As manifestações clínicas e radiológicas da amiloidose são variadas e geralmente inespecíficas, sendo um diagnóstico desafiante tanto para o Clínico como para o Radiologista.
Imagiologicamente, a amiloidose pulmonar pode ser classificada nas formas traqueobrônquica, parenquimatosa nodular e intersticial difusa.
A forma traqueobrônquica é a mais comum, resulta de depósitos amiloides na submucosa das vias aéreas e traduz-se em TC como nódulos, placas ou espessamento parietal circunferencial, frequentemente calcificado, da traqueia e brônquios principais. A presença de estenose longa da traqueia condicionada por espessamento parietal com elevada densidade é fortemente sugestiva deste diagnóstico.
A forma nodular é relativamente rara e frequentemente detectada incidentalmente. Pode surgir como um nódulo único ou nódulos múltiplos, geralmente com limites bem definidos e crescimento lento, e frequentemente com calcificações centrais ou punctiformes. Pode simular doença granulomatosa ou neoplasia, pelo que o diagnóstico é geralmente histológico.
A forma intersticial difusa é a forma mais rara, contudo a que tem pior prognóstico. Resulta da presença de depósitos amiloides no interstício pulmonar, que têm tradução em TC como espessamento septal interlobular, opacidades reticulares ou reticulo-nodulares, e áreas de consolidação confluentes, com distribuição basal e periférica.

Calcificações/ossificações pulmonares

Calcificações e ossificações pulmonares são as alterações pulmonares metabólicas mais frequentemente detectadas em estudos imagiológicos, na maioria dos casos, de forma incidental.

São geralmente classificadas, consoante o mecanismo fisiopatológico, em distróficas e metastáticas. Enquanto as calcificações distróficas ocorrem em locais de lesão prévia (geralmente inflamatória/infecciosa ou pós-enfarte/hemorragia), as calcificações metastáticas ocorrem em doentes com metabolismo cálcio-fosfato alterado e com tecidos previamente normais (sendo a causa mais comum a hipercaliémia associada à doença renal crónica).

Histologicamente, as calcificações podem ser classificadas em ossificação pulmonar nodular e ossificação dendriforme, com base na sua morfologia.

A forma nodular é classicamente descrita em casos de estenose mitral severa com hipertensão pulmonar venosa, e tem tradução como massas calcificadas intra-alveolares. A ossificação dendriforme resulta de metaplasia óssea de fibroblastos pulmonares e afecta maioritariamente o interstício, geralmente no contexto de inflamação crónica, particularmente em doentes com doença intersticial fibrótica, amiloidose e exposição a asbestos.

ACTA RADIOLÓGICA PORTUGUESA
Maio 2018 | S3 Volume XXX | 43-44

LS7 - Radiologia Torácica: Não Tenha Medo do Desconhecido
Bronquiectasias para Além da Fibrose Quística: A Diferença da Imagem

Pedro Belo Oliveira

Centro Hospitalar e Universitário de Coimbra

As bronquiectasias definem-se como uma dilatação permanente e progressiva das vias aéreas, tipicamente resultado de inflamação e infeção, levando a disfunção mucociliar e subsequente dilatação permanente das vias aéreas. Apesar de as bronquiectasias poderem ser detetadas por Radiografia do Tórax, a Tomografia Computorizada (TC) apresenta níveis mais altos de sensibilidade e especificidade na deteção e caracterização, tendo-se tornado o método de imagem mais adequado para o estudo desta patologia.

As características que permitem o diagnóstico de bronquiectasias são: o diâmetro interno do brônquio deve ser superior em relação ao vaso acompanhante; o brônquio não reduz de calibre até à periferia do pulmão. A estas alterações associa-se frequentemente espessamento de paredes brônquicas e impactação mucóide.

O desenvolvimento da TC multidetectores teve grande importância no diagnóstico desta patologia, permitindo imagens volumétricas de todo o pulmão em várias orientações, facilitando o diagnóstico e avaliação da severidade da doença. As imagens reformatadas usando os MinIPs (minimum intensity projections) são formadas usando as densidades mínimas de um dado voxel, acima das quais são eliminados os voxeis para a formação da imagem final. Este algoritmo aumenta a deteção de bronquiectasias, atenuação em mosaico e fenómeno de bronquiolite associados. Um outro desenvolvimento da TC de multidetectores foi a introdução de aquisição em expiração, permitindo o diagnóstico de encarceramento aéreo. Muitas das áreas de atenuação em mosaico correspondem na realidade, nos casos de bronquiectasias, a áreas de encarceramento aéreo. Estas áreas de atenuação em mosaico correspondem, no estudo patológico, a áreas de bronquiolite distais às vias aéreas dilatadas, presentes em até 85% dos casos, variando de extensão e sendo muitas vezes reversíveis.

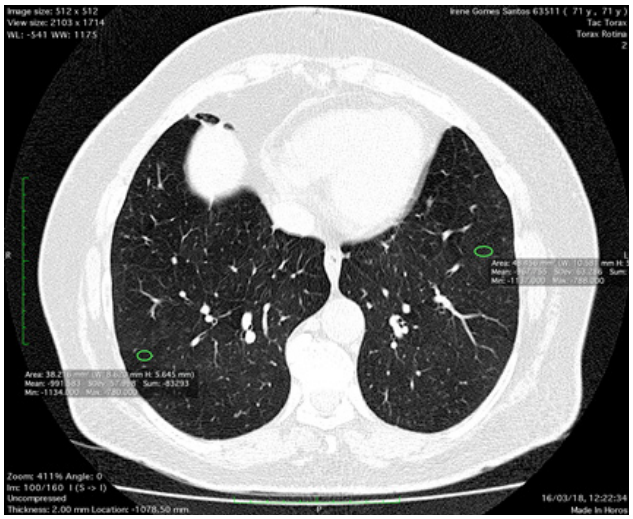

Bronquiectasias varicosas associadas a padrão de atenuação em mosaico

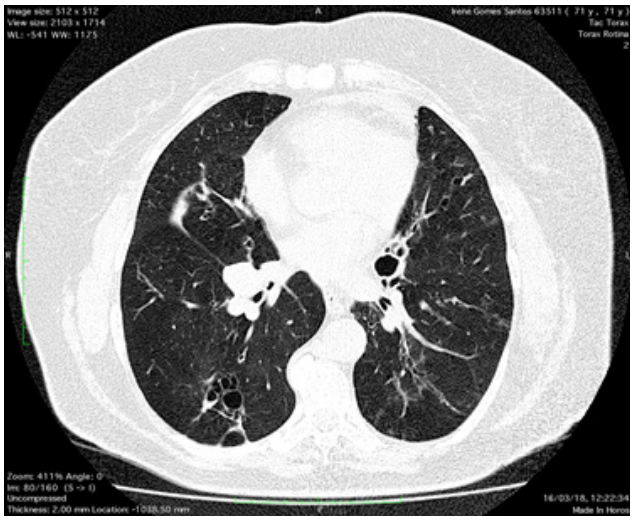

Bronquiectasias varicosas

Recentemente e com o aumento da rapidez de aquisição, designadamente com a TC de dupla energia, é possível a aquisição das imagens em respiração livre por parte do doente, particularmente importante em doentes não colaborantes e com patologia grave e incapacitante.

Tem-se vindo a dar maior importância à dose de radiação a que estes doentes estão sujeitos, dado que requerem muitos exames de seguimento, sendo a dose desejável de uma TC inferior a 1mSv. Uma redução da kilovoltagem de 140 para 100 Kv reduz a dose até 40%, sem evidente prejuízo da qualidade da imagem. Alguns Centros reduziram mesmo para 80 Kv (ultra-baixa dose). Também os miliamperes podem ser reduzidos de 300mA para 80mA, igualmente sem prejuízo da qualidade da imagem. Outro avanço importante na redução da dose e manutenção da qualidade da imagem foi a aplicação clínica da reconstrução iterativa, consistindo em novos algoritmos de reconstrução da imagem. Todos estes processos de reconstrução estão disponíveis há muito tempo, mas apenas foi possível a sua aplicação na prática clínica diária com o desenvolvimento de tecnologia de software, resultando em melhor qualidade de imagem, redução do ruido e aumento da resolução espacial. Esta técnica permite redução da dose de até 40%.

Têm sido desenvolvidos alguns scores para avaliar a severidade da doença pulmonar, em doentes com e sem fibrose quística. O score de Bahla sofreu já várias alterações. Os scores mais usados são os de Bahla modificado e o de Brody modificado. Ambos avaliam a extensão e severidade da doença, permitindo uma avaliação objetiva e quantitativa da doença pulmonar, permitindo também, a avaliação temporal e avaliação comparativa entre subgrupos diferentes. Estes scores usam itens como a relação de tamanho entre o brônquio e o vaso adjacente, o espessamento de paredes brônquicas (também em comparação com o vaso adjacente), presença de saculações ou abcessos, a extensão das bronquiectasias e dos rolhões mucosos, presença de colapsos ou consolidações e de encarceramento aéreo. Recentemente foi desenvolvido o índice de severidade das bronquiectasias, constituindo uma ferramenta clínica preditiva importante identificando doentes em risco de mortalidade, de internamentos hospitalares e de exacerbações.

Quanto ao follow-up de doentes com bronquiectasias, alguns Centros preconizam TC de 2 em 2 anos, tendo sido demonstrado que os doentes ao longo do tempo mostram alterações mais marcadas e precoces na TC comparativamente com as provas de função respiratória. Outro aspeto importante a realçar é a associação de bronquiectasias com sinais de bronquiolite (nódulos centri-lobulares e tree-in-bud) ser indicativa de infeção por mycobactérias não tuberculosas. Tem também sido demonstrado que a infeção por este tipo de bactérias pode também determinar o aparecimento de bronquiectasias.

Uma outra patologia que tem vindo a ser reportada com mais frequência é a síndrome de Mounier-Kuhn, caracterizado por dilatação traqueobrônquica secundária a atrofia do tecido muscular e conjuntivo da traqueia e brônquios principais. Outra condição a sublinhar é a aspergilose broncopulmonar alérgica, apresentando-se como bronquiectasias de predomínio central, combinando espessamento de paredes brônquicas, impactação mucóide de elevada densidade, atenuação em mosaico e atelectasias, com envolvimento de três ou mais lobos. Está também demonstrado um aumento da prevalência de bronquiectasias em doentes com DPOC, até cerca de 57%. Doentes com DPOC e bronquiectasias têm taxas de mortalidade mais elevadas, com aumento da inflamação brônquica, exacerbações mais longas, frequentes e severas, bem como micro-organismos mais virulentos e função pulmonar mais limitada. Daqui a importância da TC da deteção destes doentes em estádios precoces da sua patologia, permitindo assim terapêuticas mais agressivas.

Por último faz-se referência ao uso crescente da RM como método de estudo das bronquiectasias, especialmente importante numa patologia que requer exames de follow-up. Tem vindo a ser demonstrado o valor deste método de imagem na deteção mais precoce de espessamento de paredes brônquicas (com sequências sensíveis ao líquido), bem como o uso de gases hiperpolarizados, permitindo imagem funcional do espaço aéreo em vez dos tecidos envolventes.

RC3 - Científico / Profissional
"Ciência em Radiologia: Uma Análise da Produção Nacional"

Helena Donato

Directora do Serviço de Documentação, Centro Hospitalar e Universitário de Coimbra
Editora-chefe adjunta da Acta Médica Portuguesa
Consultora de Edição Médica e Bibliometria da Revista Portuguesa de Cardiologia e da Pulmonology

Os estudos bibliométricos baseados em dados procedentes de artigos científicos, experimentaram grande desenvolvimento nos últimos anos nos países mais avançados mas em Portugal existem poucos estudos deste tipo. Baseiam-se na análise estatística de dados quantitativos e qualitativos procedentes da literatura científica e constituem ferramenta essencial para estudo da actividade investigadora; fornecem dados interessantes sobre a situação científica de um país, instituição, serviço ou tema de investigação; permitem avaliar rendimento da actividade científica e o seu impacto na sociedade.

O objectivo deste estudo foi analisar a contribuição dos Serviços de Radiologia Nacional na produção científica internacional entre 2002-2017.

As principais conclusões do estudo foram:
Crescente visibilidade da investigação avaliada pelo incremento experimentado no número de artigos publicados em revistas internacionais de prestígio (factor de impacto - Journal Citation Reports, Clarivate); De 2002 a 2017 houve um aumento da produção científica de 1317%, ou seja, 15 vezes mais artigos publicados; Trabalhos efectuados em colaboração internacional recolheram maior número de citações; Artigos publicados em revistas do quartil 1 e 2 são os mais citados; Os autores têm de usar uma rubrica uniforme para afiliação institucional pois alguns artigos não foram contabilizados porque os autores não mencionam o serviço/departamento a que estão afiliados. Detectei ainda que usam variantes para o nome da instituição o que dificulta avaliações deste tipo.

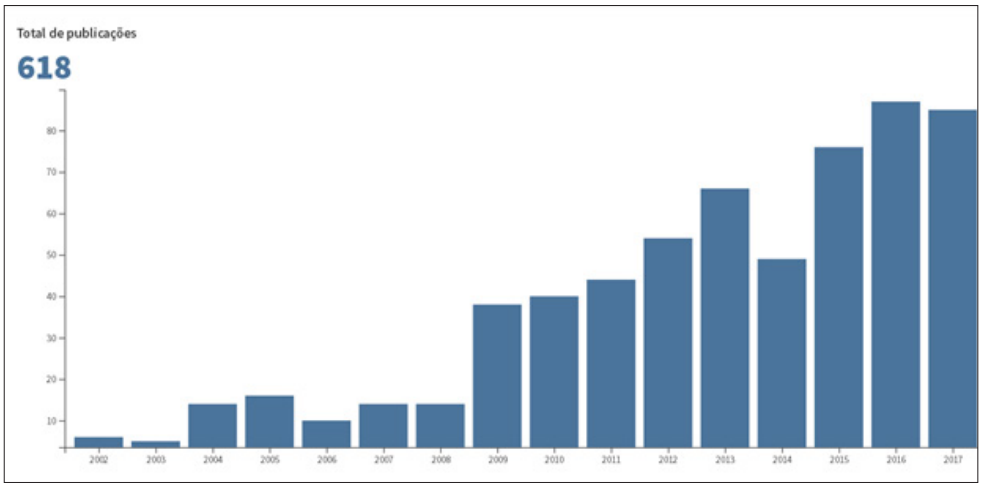

Figura 1 - Artigos Publicados por Ano (2002-2017)

Com a informação compilada avaliaram-se indicadores quantitativos e qualitativos:

- Crescimento da produção nacional em publicações internacionais
- Índice de produtividade das instituições
- Índice de produtividade de autores
- Qualidade, influência e a visibilidade da produção científica (número de citações recebidas pelos trabalhos publicados; impacto das revistas onde foram publicados)

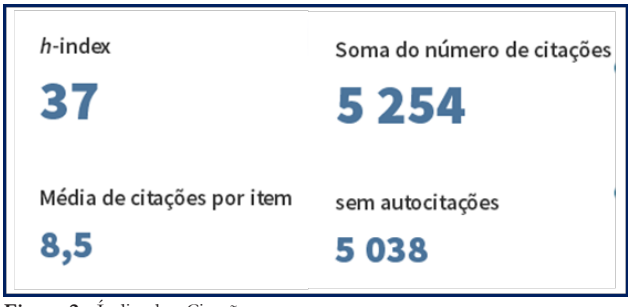

Figura 2.- Índice-h e Citações

ACTA RADIOLÓGICA PORTUGUESA
Maio 2018 | S3 Volume XXX | 47-48

Angiografia Cardíaca - Do Diagnóstico ao Tratamento

Ana Dias

HESE, Évora

A angiografia cardíaca é um procedimento Hemodinâmico e angiográfico realizado com intuito diagnóstico e terapêutico. Pode ser dividido em três partes:

- Coronariografia esquerda
- Coronariografia direita
- Ventriculografia Esquerda

Indicações

- Angina Instável
- Síndrome coronário agudo nas quais se prevê uma intervenção terapêutica
- Avaliação pré cirúrgica cardíaca
- Avaliação dos doentes com HTP, Miocardiopatia, Cardiopatia Congénita e Valvuloplastia

Contra Indicações

- Irritabilidade ventricular não controlada
- Hipocaliemia não controlada
- Hipertensão não controlada
- Febre
- Insuficiência cardíaca descompensada
- Alergia grave ao contraste
- Insuficiência renal

Complicações

- Morte
- EAM com ou sem Supra ST
- AVC
- Cirurgia Emergência
- Perfuração Cardíaca
- Arritmia importante
- Lesão Vascular
- Nefropatia de Contraste

Vias de Acesso

- Braquial – Menos utilizada. Indicação apenas em pacientes com doença aorto ilíaca
- Femoral – Utiliza um introdutor que pode variar o calibre permitindo a. troca de cateteres guia durante o procedimento.
- Radial – Técnica mais recente e mais utilizada

Proteção Radiológica

- Aproximar o intensificador do doente
- Aumentar a distância da ampola a pele

- Colimação – reduz a radiação dispersa
- Lei do inverso do quadrado da distância
- Utilização correta dos dispositivos de proteção radiológica

Coronariografia

- Cada incidência é definida com base na projeção do intensificador de imagem em relação a rotação.
- Obliqua Direita se esta a direita do tórax do paciente
- Obliqua esquerda se esta a esquerda do tórax do paciente
- Inclinação no plano sagital que pode ser cranial e caudal.
- Projeções direitas operador menos exposta e menor dose de radiação
- Projeções esquerdas operador mais exposto e maior dose de radiação.

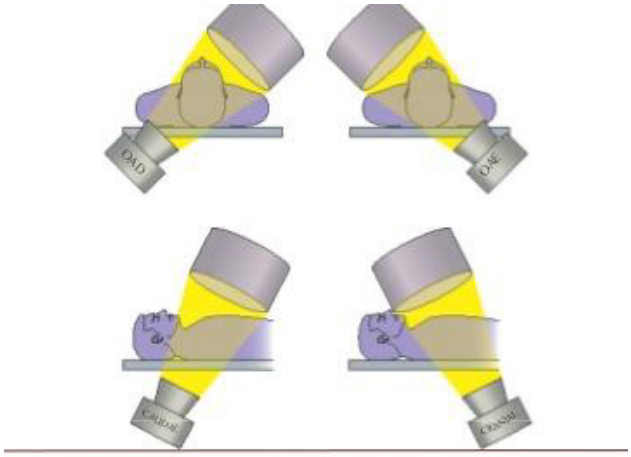

Angioplastia

Indicações
- Enfarte agudo do miocárdio
- Insuficiência coronária
- Contra indicação para cirurgia
- Pós cirurgia de revascularização
- Prova de esforço positiva
- Cintigrafia positiva
- Lesão única ou múltipla em um ou mais vasos > 70%, anatomicamente acessível à passagem pelo cateter guia, sem maiores depósitos de cálcio independentemente do aspeto morfológico.
- Função Ventricular esquerda menos prejudicada.

Aterosclerose

Lesão mais comum das artérias coronárias.

Aterosclerose é uma doença crónica e multifocal, imunoinflamatória e fibroproliferativa das artérias de médio e grandes calibre principalmente causada pela acumulação de lípidos.

ACTA RADIOLÓGICA PORTUGUESA
Maio 2018 | S3 Volume XXX | 49-50

Aspectos Técnicos da TC Cardíaca

Fábio Cruz

H Luz, Lisboa

A Tomografia Computorizada (TC) com tecnologia Dual Source veio revolucionar a imagem cardíaca por TC, através de um aumento da resolução temporal, permitindo colmatar algumas lacunas desta técnica, nomeadamente a incapacidade de realizar aquisições em doentes com altas frequências cardíacas.
O estudo cardíaco por TC tem múltiplas indicações, sendo as mais comuns dor torácica de possível etiologia cardíaca, avaliação das veias pulmonares pré-ablação para terapêutica da fibrilhação auricular (FA), anomalias das coronárias, avaliação da permeabilidade do bypass e rastreio (Calcium Score).

Planeamento TC Cardíaco Standard

Calcium Score: Avaliação e quantificação de cálcio nas artérias coronárias aquisição facultativa.

Angiografia Retrospectiva:

- Aquisição helicoidal de todo o ciclo cardíaco, possibilitando a reconstrução de diversas fases do ciclo cardíaco e capacidade de edição do ECG para melhorar a acuidade diagnóstica. Permite também um overview de determinadas fases para avaliar qual a melhor para cada artéria coronária;
- Tipo de aquisição com maior dose de radiação, contudo podemos aplicar técnicas de modelação de dose para edução da mesma – um exemplo disto é a capacidade de alternância entre 100% de dose de radiação (fim da onda T até ao final da onda P) e 20% da dose de radiação (restante ciclo cardíaco);
- Aplicabilidade em frequências cardíacas mais elevadas e arrítmicas, com capacidade de adaptação do pitch para melhor acuidade diagnóstica;
- Acima dos 65/70 batimentos cardíacos por minuto (bpm) deve-se fazer β-bloqueantes na maioria dos equipamentos. Contudo com a resolução temporal presente nos de última geração, podemos estender até aos 85 bpm.

Angiografia Prospectiva Convencional:

- Aquisição sequencial em determinada(s) fase(s) do ciclo cardíaco;
- Só permite reconstruções mediante as fases adquiridas e não permite edição do ECG. É importante o doente não ser arrítmico, contudo o equipamento ao identificar um batimento tipo extra-sístole volta a adquirir a mesma set e imagens para compensar esse evento;
- Incapacidade de avaliação de função cardíaca – só adquire uma pequena percentagem do ciclo;
- Aquisição adaptável à frequência cardíaca. Para baixas frequências cardíacas (<70 bpm) devemos usar range de fases na diástole e nas frequências cardíacas altas (>80 bpm) em sístole. Para frequências intermédias (70 bpm aos 80 bpm) devemos usar uma range combinada entre sístole e diástole.

Angiografia modo Flash:

- Aquisição prospectiva com comportamento semelhante à anteriormente explicada, contudo toda a árvore angiográfica cardíaca é adquirida num único batimento cardíaco – usa um pitch alto para o conseguir;
- Cada imagem ou pequeno grupo de imagens tem uma fase diferente do ciclo cardíaco;
- Imagens adquiridas na diástole;
- Esta aquisição apresenta a menor dose de radiação entre as citadas anteriormente;
- Deve cumprir critérios de aplicabilidade, nomeadamente frequência cardíaca abaixo dos 68 bpm e variabilidade máxima de 4 bpm.

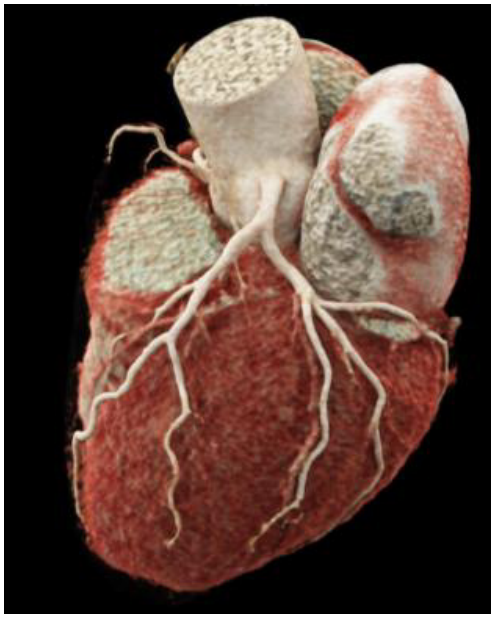

Fig. 1 - Cinematic VRT da coronária esquerda usando o *Syngo.Via*®.

TC Perfusão de stress cardíaco:

- Equipamentos de última geração permitem aplicar a técnica de perfusão por TC para estudo de isquémia. Devido à sua capacidade de rápida aquisição das imagens e com a utilização de baixas kVs (70kVs), permite maximizar a resolução de contraste e diminuir a dose de radiação total do exame.
- Esta técnica, apesar de não ser gold standard, é passível de ser aplicada em detrimento da cintigrafia de perfusão miocárdica (maior dose de radiação), da eco de sobrecarga - mais utilizador dependente (cerca de 10-20% dos doentes com má qualidade de imagem ecográfica), ou RM de stress – limitações associadas à RM e elevado tempo de aquisição total do exame.

Redução de volume contraste – Tecnologia aplicável:

- Equipamento TC Force permite o uso de uma range de kVs dos 70 aos 150, com uma contagem de 10 em 10 kVs. Esta característica permite adaptar uma melhor kV ao paciente em estudo;
- Com menor kV conseguimos maximizar a resolução de contraste, pois aumentamos a diferenciação entre tecidos moles e estruturas de alta densidade (contraste IV). Logo, para as mesmas UH pretendidas para a visualização do contraste IV, com uma kV mais baixa necessitamos de menos concentração deste fármaco.

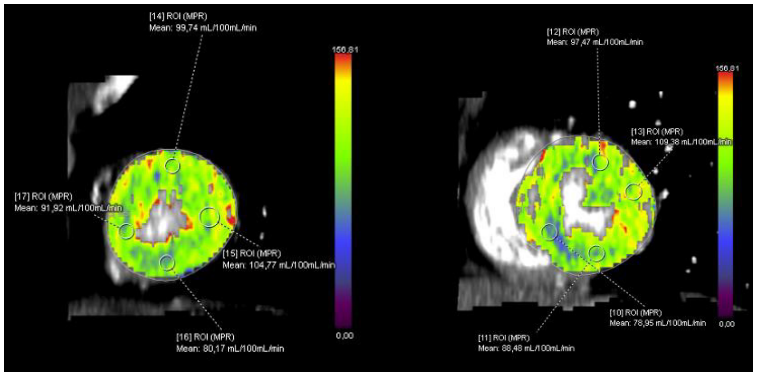

Fig. 2 - Estudo de perfusão de stress realizado por tomografia computorizada e pós-processada em *Syngo.Via*®.

Redução de dose de radiação e volume de contraste

Redução de dose – Tecnologia aplicável:

- CareDose 4D – Modelação de mAs mediante o topograma;
- CarekV – Modulação de kVs mediante o topograma e Vs de referência para doente-padrão;
- ADMIRE – Algoritmo de redução de ruído das imagens através de reconstrução interativa (RI) com raw data do exame. Assim sendo podemos reduzir a dose de radiação usada, criando mais ruído na imagem, mas existindo uma compensação deste factor através da utilização das RIs;
- Combinação de alta resolução temporal e maior número de detectores - permite uma aquisição mais rápida, levando a um menor tempo de exposição à radiação.

Conclusão:

Os avanços tecnológicos na TC permitiram revolucionar a imagem cardíaca nos dias de hoje em termos de qualidade de imagem, redução da dose de radiação e volume de contraste, bem como aplicabilidade de técnicas novas - como a perfusão cardíaca em stress. É deveras importante perceber as diversas condicionantes deste exame de forma a implementar e aplicar os protocolos mais adequados para a melhor acuidade diagnóstica, tendo em conta as condições e possíveis variabilidade inerentes ao paciente.

ACTA RADIOLÓGICA PORTUGUESA
Maio 2018 | S3 Volume XXX | 51-52

Estudos Cardíacos por Ressonância Magnética

Nuno Almeida

CHVNG, Espinho

Com o passar dos anos, a importância clínica da Ressonância Magnética Cardíaca (RMC) tem aumentado dramaticamente. A sua aplicação é bastante diversificada, tendo um crescimento exponencial nos últimos anos, muito através das novas técnicas. Contudo, existem restrições à RMC que são atribuídas a vários fatores, tais como conflito com outras técnicas de imagem, restrições de acesso e económicas.[1]

Na nossa realidade, as restrições de acesso e as restrições económicas são um fator muito importante, pois implicam uma otimização de tempo, que é escaço, e de recursos, que são limitados.

À luz da guidelines da ESC e da ACC e AHA, a representação da RMC e a sua aplicação clínica é muito variável, podendo englobar análise de função e volume ventricular, avaliação de cardiomiopatias isquémicas e não-isquémicas, avaliação de doença valvular, massas cardíacas e doenças congénitas.[2,3]

Ao técnico de Radiologia é lhe solicitado um conhecimento profundo da técnica, as suas aplicações clínicas, para deste modo obter o melhor resultado mediante as condições que tem. O conhecimento da física da Ressonância Magnética (RM) é fundamental, suas regras de segurança, sua aplicabilidade, acrescentando no estudo RMC o conhecimento hemodinâmico. A otimização do protocolo a aplicar é uma constante, pois é dos exames mais dependentes do doente.

O acompanhamento do doente do início ao fim do exame é fundamental, colocando o doente ao corrente do exame, explicando-lhe o que necessitamos da parte dele, das diferentes fases do exame e o que ele pode esperar de modo a obter a melhor colaboração.

Nos últimos anos, o desenvolvimento tecnológico permitiu o desenvolvimento de novas técnicas com potencial elevado, tais como, técnicas de aquisição freebreathing, novos algoritmos de reconstrução, mapas de quantificação, etc..

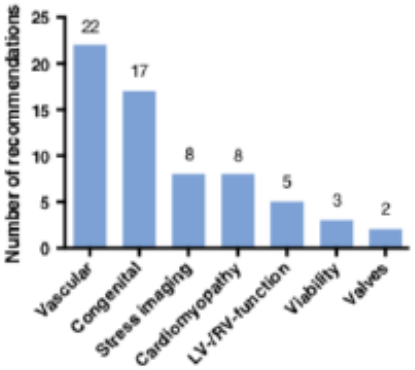

Número de recomendações clínicas para a utilização da RMC presentes nas guidelines da AHA/ACC.
Fonte: Representation of cardiovascular magnetic resonance in the AHA / ACC guidelines, 2017

Algumas delas ainda não chegaram à prática clínica diária, outras já, mas, a sua aplicação vai depender muito das questões económicas.

Mediante as ferramentas que temos à disposição, temos de dar o melhor exame possível. Desse modo, é de vital importância para o técnico saber quais as sequências que tem à disposição, parâmetros que pode manipular, para obter a melhor imagem
para aquele doente.

Esse trabalho passa pelo conhecimento das imagens, dos seus possíveis artefactos e da sua proveniência, para tentar corrigir sempre que possível, conforme exemplo a
seguir.

Em forma de conclusão, existem muitas recomendações para a aplicação da RMC, no entanto, ainda de forma muito heterogenia.

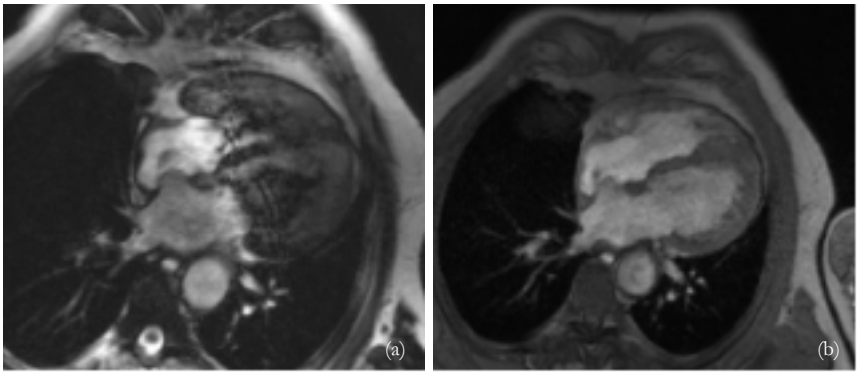

Legenda: Imagem no plano 4 camaras, cine trufisp (a) e gradient eco (b)
Fonte: Serviço de imagiologia CHVNG/E

É, contudo, real a sua aplicação na prática clínica diária e a necessidade de estarmos preparados para um aumento da aplicabilidade no futuro. O desenvolvimento pessoal/profissional do técnico de radiologia tem de estar preparado para o acompanhar, pois este tem um papel fundamental nesta jornada.

Fontes:

1. van der Graaf, A. et al. Neth Heart J (2014) 22:542–549 DOI 10.1007/s12471-014-0623-z.
2. von Knobelsdorff-Brenkenhoff et al. Journal of Cardiovascular Magnetic Resonance (2017) 19:70 DOI 10.1186/s12968-017-0385-z.
3. von Knobelsdorff-Brenkenhoff and Schulz-Menger Journal of Cardiovascular Magnetic Resonance (2016) 18:6 DOI 10.1186/s12968-016-0225-6.

ACTA RADIOLÓGICA PORTUGUESA
Maio 2018 | S3 Volume XXX | 53-54

Novos Procedimentos de Imagem Molecular no Estudo do Coração

Andrea Santos

Hospital Cuf Descobertas, Lisboa

O coração é um órgão nobre, cuja função é essencial para a manutenção da homeostase do corpo humano. A doença cardíaca afecta, mundialmente, uma grande percentagem da população. Segundo a Organização Mundial de Saúde (OMS), as doenças cardiovasculares constituem a primeira causa de morte a nível mundial, contabilizando-se cerca de 17,7 milhões de mortas anuais, que representam cerca de 31% das causas de morte a nível global.

A medicina moderna dispõe de diversas ferramentas diagnósticas que permitem detectar e diferenciar uma grande variedade de patologias cardíacas para as quais, a medicina nuclear, contribui com diversos estudos de imagem funcional.

A Cintigrafia de Perfusão do Miocárdio (CPM) é uma das técnicas da Medicina Nuclear (MN) mais amplamente difundidas por todo o mundo, devido à sua capacidade para avaliar doença das artérias coronárias e estratificação do risco de desenvolvimento de doença cardíaca. A sua implementação iniciou-se recorrendo ao cloreto de Tálio-201 como radiofármaco de eleição. Com o decorrer dos anos, e no sentido de melhorar a qualidade da imagem e a radioprotecção, foram introduzidas novas moléculas radiomarcadas com Tecnécio-99 metastável – sestamibi e tetrafosmina. Estes agentes, não só permitiram reduzir a dose de radiação, como também obter melhor qualidade de imagem, dadas as duas características físicas serem mais apropriadas à aquisição de imagem em camara gama. A sua disponibilidade diária (radiofármacos preparados in situ) é também factor importante para que a aplicação dos radiofármacos tecneciados se tenha difundido por todos os centros de MN.

A CPM permite avaliar quadros clínicos de isquémia do miocárdio, enfarte, viabilidade miocitária, entre outros, tendo como recurso uma variedade de ferramentas, tais como os cortes tridimensionais de toda a cavidade ventricular esquerda, avaliação da Fracção de ejecção do ventrículo esquerdo, mapas polares de motilidade, espessamento, reversibilidade, scores, entre outras ferramentas disponíveis (Fig.1).

Para além da CPM, existem outras técnicas de imagem em MN que permitem avaliar a função cardíaca, tal como é exemplo a Angiografia de Radionuclídeos em equilíbrio (ARNe). A ARNe permite uma avaliação reprodutiva da Fracção de ejecção do ventrículo esquerdo. A aplicação mais frequente desta técnica de medicina nuclear, relaciona-se com a avaliação da cardiotoxicidade pós quimioterapia, em que a avaliação da reserva funcional do ventrículo esquerdo é de extrema importância para a prossecução dos tratamentos com citotóxicos.

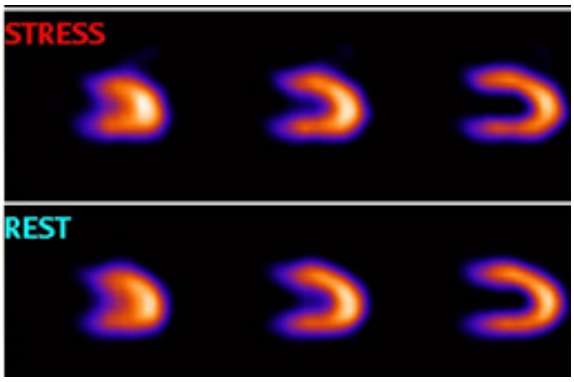

Fig. 1 – Cintigrafia de Perfusão do Miocárdio: exemplo de cortes do longo eixo vertical em esforço e repouso.
Imagem cedida pelo Hospital Cuf Descobertas

Para além das técnicas aplicadas em Medicina Nuclear "convencional", existem técnicas utilizadas em PET (do acrónimo inglês "Positron Emission Tomography). A tecnologia PET recorre, por definição, ao uso de radiofármacos emissores de positrão, que permitem a formação de imagem de detecção de coincidências no equipamento PET-CT ou PET-RM.

Os radiofármacos que permitem avaliar a perfusão do miocárdio através da tecnologia PET-CT são, entre outros, a água radiomarcada com Oxigénio-15, a amónia radiomarcada com Azoto-13 e o Rubídeo-82 (Fig. 2). As suas características físicas e modos de produção distintos constituem uma limitação prática na aplicação destas tecnologias na prática clínica de grande parte dos centros de MN.

Neste sentido, e como forma de ultrapassar estas dificuldades logísticas, surge um novo radiofármaco que se tem demonstrado promissor – Flurpiridaz – pois devido à sua possibilidade de radiomarcação com Flúor-18 poderá ser mais facilmente utilizado pelos serviços de MN, estando actualmente a sua investigação em fase clínica.

Ainda no contexto da avaliação da função cardíaca por técnicas de PET-CT surge também o 18F-FDG como radiofármaco disponível e facilmente acessível. O FDG, análogo da glucose, permite avaliar o metabolismo cardíaco, por exemplo, em quadros de sarcoidose e avaliação da viabilidade do miocárdio (Fig. 2).

A evolução da cardiologia nuclear ao longo dos últimos anos tem sido constante. Com o desenvolvimento dos novos radiofármacos, o aprimoramento da tecnologia de equipamentos disponíveis, os protocolos técnicos de aquisição de imagem têm vindo a ser optimizados ao longo dos anos.

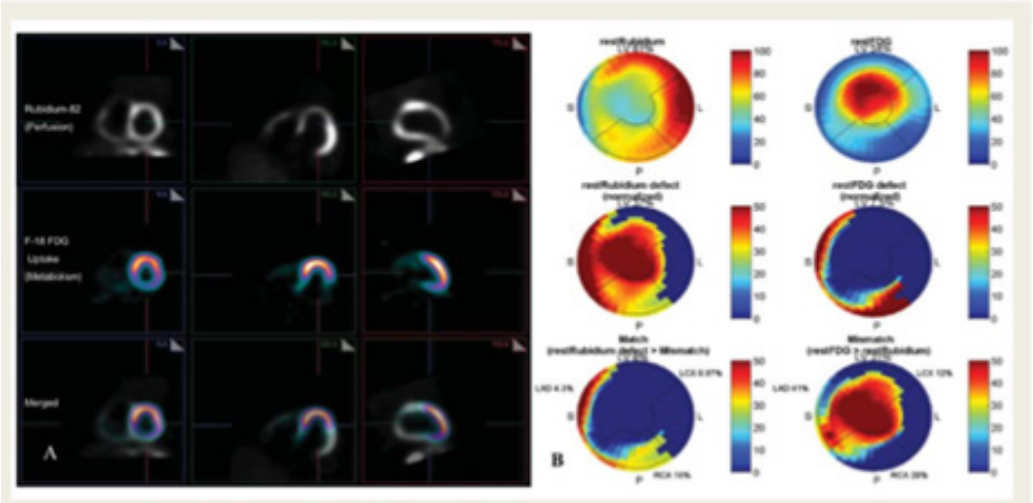

Fig. 2 – Exemplo de imagens PET cardíaco (A): 1) 82Rb para avaliação de perfusão cardíaca; 2) 18F-FDG para avaliação de viabilidade miocárdica 3) sobreposição de imagens – padrão mismatch. (B): mapas polares da região cardíaca que permitem avaliação e quantificação das imagens
Imagem retirada de Ghosh N et al. Eur Heart J (2010) 31. 2984-2995

Para além da implementação destas novas tecnologias, cujos resultados têm elevado impacto na decisão clínica/terapêutica do médico, o técnico tem de ter sempre em consideração a aplicabilidade de todos estes procedimentos às necessidades reais, capacidades e limitações do doente, facto que torna a área da cardiologia nuclear bastante desafiante e exigente do ponto de vista técnico e simultaneamente motivadora.

ACTA RADIOLÓGICA PORTUGUESA
Maio 2018 | S3 Volume XXX | 55-56

Desafios da Radiografia do Tórax no Doente Intransportável

Altino Cunha

ULSNE, Bragança

A radiografia do tórax é o exame mais requisitado no doente intransportável, sobretudo nas Unidades de Cuidados Intensivos (UCI) e em Situações de Emergência (SE) – cerca de 68 milhões por ano, só nos Estados Unidos.
Mais-valia, adequação, acuidade e validade diagnóstica e tempo são desafios diários para a radiografia do tórax no doente intransportável.
Nas UCI é uma ferramenta diagnóstica essencial que permite recolher informações adicionais sobre o estado cardiorrespiratório do doente (no qual um ou mais órgãos internos estão comprometidos e que por isso requer uma contínua monitorização dos sinais vitais), identificando emergências clínicas tais como pneumotórax, pneumonia ou atelectasia. É também útil para excluir complicações pós-procedimentos clínicos (entubação ou colocação de cateter venoso central (CVC) ou outro tipo).
No caso das SE evita os riscos associados a mover um doente vítima de trauma, permitindo obter informação valiosa sem comprometer o estado clínico do doente, uma vez que não há a necessidade de este ser movido e/ou transportado.
Embora tradicionalmente se realize diariamente (nos anos 80 as radiografias diárias demonstravam uma elevada incidência de novos achados), hoje em dia deve ser realizada com base em indicações clínicas específicas. O American College of Radiolgy (ACR) na última revisão do Appropriateness Criteria® datada de 2018 mantém o tópico relativo à condição clínica "Pacientes na Unidade de Cuidados Intensivos" que remete para diferentes graus de adequação da realização do exame. Também a European Society of Radiology (ESR) lançou em 2015 a plataforma ESR iGuide® com guidelines de referenciação para exames imagiológicos que adequa a realização do exame a diferentes condições clínicas.
Diversos estudos mostram que a mortalidade (no hospital ou na UCI), o tempo médio de ventilação assistida, a duração de internamento ou complicações não são afetados pela não realização de radiografia torácica diária ao doente internado sem indicação clínica específica.
Exatamente pelo facto de atualmente a realização da radiografia do tórax no doente intransportável ser guiada por indicações clínicas, reveste-se da maior importância que os exames sejam realizados nas melhores condições técnicas, com a melhor qualidade e acuidade, respondendo às dúvidas/suspeitas clínicas.
Também em SE, a radiografia do tórax se torna fundamental, pois sendo universalmente aceite como parte do processo inicial de diagnóstico do doente em situação de trauma, é capital para a avaliação do risco de vida do mesmo doente. Embora a sensibilidade seja baixa (por exemplo para um trauma torácico severo), não pode ser posta de parte, uma vez que é impraticável a utilização da Tomografia Computorizada (TC) – gold standard – como exame de 1ª linha, tanto pelo peso da radiação como dos custos financeiros. Assim sendo, recorrer à TC irá depender da análise dos achados na radiografia do tórax.
Percebemos, portanto, a importância e a necessidade de obtermos uma imagem diagnóstica que possibilite uma tomada de decisão rápida e acertada. No entanto são conhecidas algumas limitações e sabemos que este exame está sujeito a alguns erros. Fatores técnicos e do equipamento, posição do paciente e todos os dispositivos que monitorizam e suportam o doente, influenciam a qualidade e a interpretação do exame. Algumas patologias podem não ser diagnosticadas pela sobreposição da própria anatomia do paciente bem como dos diversos dispositivos médicos existentes.
Logo à partida o equipamento portátil não permite realizar o exame nas mesmas condições que um equipamento convencional existente no serviço de imagiologia. Por exemplo a distância foco-paciente não ultrapassará os 100cm, bem como a incidência antero-posterior provocará magnificação da silhueta cardíaca.
Outro deafio é também a subexposição nos andares inferiores do tórax, devido à atenuação provocada pelos tecidos moles do abdómen, provocando um aumento no ruído da imagem. Igualmente prejudicial à qualidade de imagem é a radiação secundária, sobretudo nos doentes mais obesos. Também o posicionamento, a inspiração e todos os artefactos (intra ou extra paciente) influenciam a qualidade da imagem.

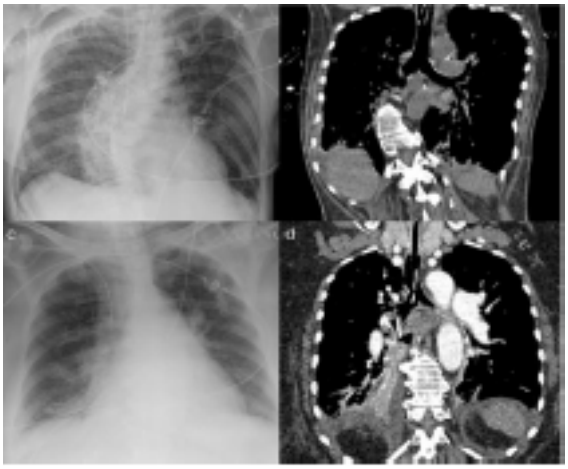

Imagem 1 – Avaliação da posição do tubo endotraqueal no doente intransportável. A- Posição correcta na radiografia do tórax AP; B – confirmação na TC; C – Avaliação difícil pela radiografia; D- TC confirma mau posicionamento do tubo

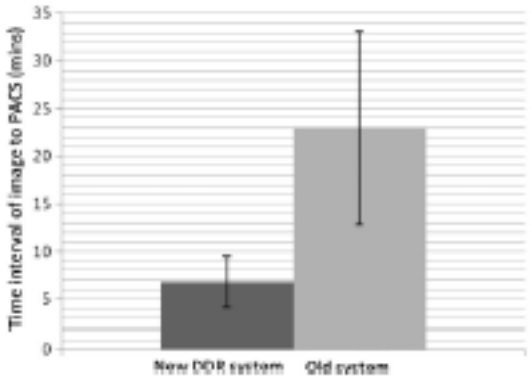

Imagem 2 – Tempo de disponibilização das imagens no PACS – à esquerda sistema DR e à direita sistema CR

O tempo de disponibilização da imagem no PACS (Picture Archiving and Communication System) é também um desafio. A redução deste tempo poderá fazer a diferença no diagnóstico e decisão clínica mais rápidas, não provocando atraso no tratamento aos doentes. Os sistemas CR (Computed Radiography) acarretam uma eficiência 70% menor que os sistemas DR (Digital Radiography).

No que concerne a perspectivas futuras, cada vez mais se coloca em questão a utilização da tomossíntese ou da ultrassonografia. Se por um lado, a tomossíntese poderá ultrapassar as limitações técnicas e de posicionamento do paciente, a ultrassonografia poderá ajudar a reduzir a exposição a radiação ionizante, não esquecendo que a proteção radiológica está intrinsecamente ligada aos critérios de referenciação dos exames imagiológicos.

São inúmeros os desafios da Radiografia do Tórax no Doente Intransportável, pelo que só no âmbito de uma equipa multidisciplinar (Técnico de Radiologia, Intensivista, Radiologista e Legislador) se conseguirão ultrapassar todos eles. Do ponto de vista do Técnico de Radiologia, conhecê-los fará, de certeza, com que realize o seu trabalho de uma forma mais assertiva.

ACTA RADIOLÓGICA PORTUGUESA
Maio 2018 | S3 Volume XXX | 57-58

Aplicações da Alta Resolução e Protocolos de Baixa Dose em TC

Rosa Ramos Gaspar

CHUC, Coimbra

Introdução

A TC é o método de imagem mais disponível para obtenção de informação morfológica, funcional e de monitorização de procedimentos de intervenção de diagnostico e ou terapêuticos. Os desenvolvimentos tecnológicos em TC repercutiram-se positivamente em todos os estudos, mas especialmente na TC do Tórax. O voxel isotrópico e a diminuição do tempo de aquisição com o aumento de volume anatómico, contribuíram para um aumento significativo na qualidade de imagem 2D e 3D bem como para uma redução significativa dos artefactos de movimento respiratório.
Em todos os exames torácicas há necessidade de se obter a colaboração do paciente e/ ou doente para a apneia inspiratória máxima e contida durante o tempo necessário para a aquisição. O técnico de radiologia deve instruir o paciente com linguagem adaptada e inteligível, explicando todo o procedimento de forma a obter a melhor colaboração. O exame de Tórax por TC deve ser justificado e fornecer informação clinica suficiente para permitir a escolha adequada do protocolo de estudo e posterior interpretação imagiológica. É essencial a descrição dos sinais e sintomas, antecedentes pessoais relevantes e as dúvidas a esclarecer. O estudo em alta resolução está indicado para o grupo das doenças intersticiais que afetam o pulmão e vias aéreas. Tem como objetivo caraterizar as alterações existentes, determinar a extensão e distribuição da doença que envolve oa extensão e distribuição da doença que envolve oa extensão e distribuição da doença que envolve oa extensão e distribuição da doença que envolve oa extensão e distribuição da doença que envolve oa extensão e distribuição da doença que envolve o a extensão e distribuição da doença que envolve o a extensão e distribuição da doença que envolve o a extensão e distribuição da doença que envolve oa extensão e distribuição da doença que envolve o a extensão e distribuição da doença que envolve oa extensão e distribuição da doença que envolve o a extensão e distribuição da doença que envolve oa extensão e distribuição da doença que envolve o a extensão e distribuição da doença que envolve o a extensão e distribuição da doença que envolve oa extensão e distribuição da doença que envolve oa extensão e distribuição da doença que envolve o a extensão e distribuição da doença que envolve oa extensão e distribuição da doença que envolve oa extensão e distribuição da doença que envolve o a extensão e distribuição da doença que envolve oa extensão e distribuição da doença que envolve o a extensão e distribuição da doença que envolve oa extensão e

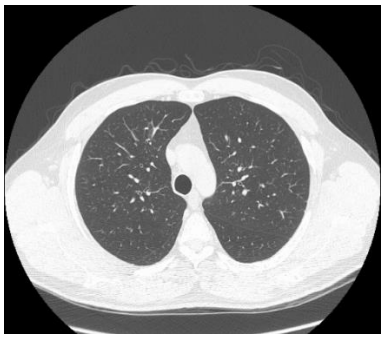

Fig. 1 - imagem em apneia inspiratória

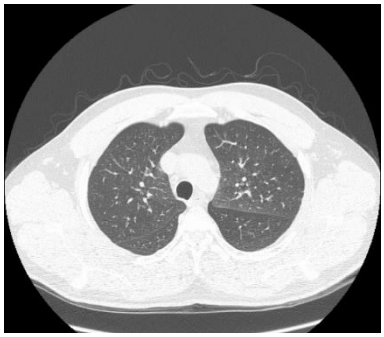

Fig. 2 - imagem em apneia expiratória

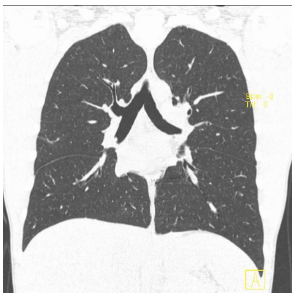

Fig. 3 - MPR coronal

Fig. 4 - MPR sagital

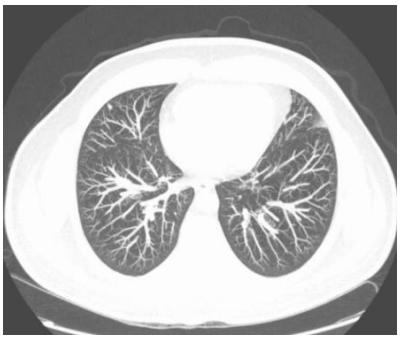

Fig. 5 - MIP axial

distribuição da doença que envolve oa extensão e distribuição da doença que envolve o a extensão e distribuição da doença que envolve o a extensão e distribuição da doença que envolve oa extensão e distribuição da doença que envolve o a extensão e distribuição da doença que envolve o a extensão e distribuição da doença que envolve o parênquima pulmonar. Tecnicamente, os parâmetros de exposição e de visualização devem ser adaptados garantindo a imagem diagnóstica com a menor dose possível tal como o preconizado pelo princípio ALARA.

Numa perspetiva de redução da exposição e simultaneamente com a aumento da qualidade na imagem adquirida foram desenvolvidos novos algoritmos de reconstrução de imagem (reconstrução iterativa) com alguma resistência na sua aplicação por rotina em alta resolução do tórax. Algumas publicações demostram a grande aplicabilidade da reconstrução iterativa nos estudos de Low Dose do Tórax pela vantagem da redução significativa da dose de radiação e do ruído. Os protocolos de baixa dose estão indicados essencialmente para a população pediátrica e para os estudos de rastreio do cancro do pulmão. A utilização de reformatações multiplanares, a avaliação volumétrica e a deteção assistida por computador (CAD) constituem-se como procedimentos valiosos para a avaliação e devem ser utilizados, se disponíveis, contribuindo para o aumento da acuidade diagnóstica.

Esta comunicação tem como objetivos gerais:

- Diferenciar protocolos de estudo;
- Referir as principais indicações aos estudos de alta resolução e Low Dose em TC do tórax;
- Referenciar parâmetros de exposição e de visualização determinantes para os estudos;
- Salientar a importância do processamento complementar ao estudo;
- Analisar critérios de qualidade de imagem;
- Demonstrar a importância da comunicação entre o Técnico de Radiologia e o paciente.

ACTA RADIOLÓGICA PORTUGUESA
Maio 2018 | S3 Volume XXX | 59-60

A radioterapia no Tratamento do Carcinoma do Pulmão

Cátia Cunha[1], Pedro Sampaio[2]

[1]CHTMAD, [2]USF Fenix

Introdução

O pulmão é um órgão de elevada importância dada a sua função, para a vida das nossas células e para o desempenho dos nossos órgãos. O carcinoma do pulmão é o responsável, entre todos os tumores, pelo maior número de mortes, com uma taxa bruta de 35,8/100.000habitantes no ano de 2010, já em 2014 foram registados em Portugal 3927 óbitos. Nos homens é o 2º mais frequente, nas mulheres é o 7º mais incidente. Este carcinoma é também líder ao avaliar-se os anos potenciais de vida perdidos por várias causas de morte. Estes tumores dividem-se em duas subcategorias: não pequenas células (NPC) e pequenas células (PC), distinguindo-se pelas suas características e comportamentos, o que implica abordagem e tratamentos diferentes, que passam pela cirurgia, quimioterapia (QT) e radioterapia (RT), trabalhando isoladamente ou em concomitância complementando-se entre si. A RT caracteriza-se pelo uso de radiação ionizante de alta energia, debitada de forma precisa no local especifico de forma a tratar o volume alvo, destruindo as células cancerígenas, com uma dose especifica prescrita, e poupando ao máximo os tecidos e órgãos adjacentes. Verifica-se uma tendência crescente nautilização da RT no tratamento oncológico.

Enquadramento e Fundamentação

O processo de selecção do tratamento indicado para cada paciente e sua execução envolve uma série de passos, representados no diagrama de processo curvo de repetição abaixo representado. Nos últimos anos verificam-se grandes progressos nas técnicas utilizadas, uma das grandes melhorias foi a aplicação da tomografia computorizada a quatro dimensões (TC4D) valorizando o movimento respiratório, tirar partido da tomografia computorizada por emissão de positrões (PET-CT), planeamentos mais precisos e rigorosos, desenvolvimento dos sistemas de verificação e da própria administração da dose recomendada.
Quando escolhida a RT como método de tratamento, isolada ou em concomitância, de intuito pré ou pós operatório este transforma-se num método rigoroso de trabalho. No caso da TC de planeamento e simulação virtual (SimV) é efectuada uma TC onde se determina o posicionamento e imobilização do paciente, é definido o isocentro e são delineados os volumes: volumes alvo: gross tumor volume (GTV), clinical target volume (CTV), internal tumor volume (ITV) e planning target volume (PTV) e os órgãos de risco (OAR), com ou sem controlo respiratório. Nesta fase determina-seo que tratar exactamente e qual a prescrição. Esta fase é determinante para a escolha do tipo de tratamento e técnica a utilizar. De acordo com o volume alvo são seleccionados os campos e as suas configurações, este processo vai sendo repetido com o objectivo de alcançar a melhor distribuição de dose possível tendo em conta a técnica, o volume, a localização e o próprio paciente. Antes de dar inicio ao tratamento é efectuado um controlo de qualidade rigoroso. O tratamento de RTnopulmão envolve um enorme rigor dada a zona a tratar, dos órgãos envolventes e da influenciarespiratória, assim este deve procurar sempre um diminuição da toxicidade associada ao tratamento, utilizando técnicas como a radioterapia de intensidade modulada (IMRT), radioterapia por imagem guiada (IGRT), radioterapia estereotáxica extracraneana (SBRT) e arcoterapia volumétrica modulada (VMAT), gating respiratório e técnicas que permitam controlar a respiração (active breathing control).
A verificação do tratamento pode ser feita de varias formas de acordo com a técnica utilizada para o tratamentos ou mesmo os próprios recursos, sendo eles a imagem portal, que é um detector com radiação X acoplado ao acelerador linear, feita e analisada em tempo real; cone beam CT que gera imagem volumétrica (3D) da área tratada semelhante a uma TC. Estas imagens são comparadas através de um match com as imagens de planeamento, permitindo verificar em tempo real o posicionamento do paciente e do próprio volume, permitindo ajustar ou corrigir de forma a ir de encontro ao tratamento e posicionamento planeado.

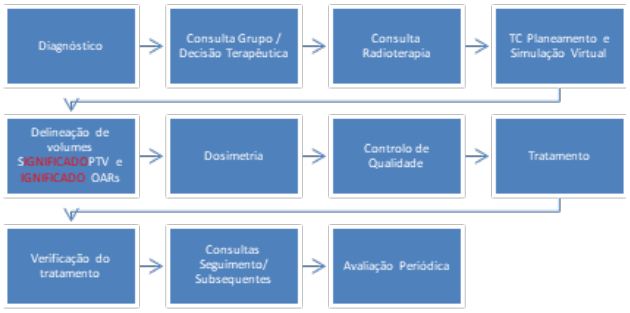

Conclusão

O número de mortes provocadas pelo carcinoma de pulmão é superior ao somatório das mortes provocadas pelos carcinomas de mama, próstata e cólon, sendo que a grande parte destas primeiras podem ser evitadas. A radioterapia está

presente no tratamento dos vários estadios desta doença e em ambos os tipos tumorais NPC e PC, e tem vindo a evoluir a sua técnica de forma a poder prolongar os anos de vida pela sua actuação e diminuir as complicações associadas àprópria doença e também aos seus efeitos secundários. O controlo tumoral inicial é essencial, verificando-se uma elevada taxa de controlo tumoral em estadios inicias, podendo representar 97,3% aos 3 anos com recurso a tratamento com técnicas avançadas. A introdução da 4DCT revolucionou a RT como tratamento pulmonar, o que conduziu a um desenvolvimento das próprias técnicas usadas. O tratamento com SBRT mostra um controlo tumoral duas vezes superior quando comparado com a 3DCRT.No entanto, é de salientar que muitos dos tumores pulmonares são diagnosticados em fases avançadas, assim uma maior atenção prestada ao diagnóstico em fase inicial, permitiria iniciar um tratamento mais eficaz com recurso a terapias menos expansivas, permitindo uma melhoria significativa de resultados ao reduzir toxicidade e ao mesmo tempo um maior controlo tumoral.

Bibliografia

Direção Geral de Saúde. (Fevereiro 2016). Portugal: Doenças Oncologicas em Números 2015. Lisboa: Direção Geral de Saúde.

Diwanji, T., Mohindra, P., Vyfhuis, M., Snider, J., Kalavagunta, C., Mossahebi, S., et al. (17 de Março de 2017). Advances in radiotherapy techniques and delivery for non-small cell lung cancer: benefits of intensity-modulated radiation therapy, proton therapy, and stereotactic body radiation therapy. Translational lung cancer , pp. 131-147.

Maciejczyk, A., Skrzypczynska, I., & Janiszewska, M. (16 de Abril de 2014). Lung cancer. Radiotherapy in lung cancer: Actual methods and future trends. Reports of pratical oncology and radiotherapy 19 , pp. 353-360.

Timmerman, R., Paulus, R., Galvin, J., Michalski, J., Straube, W., Bradley, J., et al. (17 de Março de 2010). Stereotactic Body Radiation Therapy for Inoperable Early Stage Lung Cancer. Journal American Medical Association N 11 , pp. 1070-1076.

ACTA RADIOLÓGICA PORTUGUESA
Maio 2018 | S3 Volume XXX | 61-62

TC4D e Gating Respiratório em Radioterapia, no Carcinoma do Pulmão

Pedro Vicente

CHUC, Coimbra

A evolução da Radioterapia tem sido enorme nestas últimas décadas. O avanço, foi não só do conhecimento científico e clinico, das Técnicas de Irradiação, mas sobretudo, da vertente tecnológica.
O aparecimento das Técnicas Especiais, iniciou esta revolução terapêutica com a Intensidade Modulada (IMRT e IMAT), promovendo uma maior conformação de dose aos volumes tumorais. Em simultâneo, a otimização da proteção de dose nos órgãos de risco também passou a ser mais conseguida.
No caso do Carcinoma do Pulmão, desde sempre existiu a problemática da mobilidade posicional destes tumores, dentro do próprio Pulmão, decorrentes dos diferentes níveis de pressão oriundos dos diferentes momentos respiratórios. Estes, em termos de delineamento, careciam de margens maiores passiveis de incluir todo o movimento apresentado, e como tal, mais porção de Pulmão restante era irradiado com consideráveis níveis de dose cumulativa.
A necessidade e a otimização da dose, no volume pulmonar restante e áreas circundantes, obrigaram a que a tecnologia evoluísse. Por conseguinte, assim surgiu num passado recente, o Gating Respiratório!
A visualização anatómica posicional visualizada nos diversos timings respiratórios, possibilita uma melhor decisão terapêutica, não só a nível de irradiação tumoral, como também na radioprotecção do restante pulmão saudável.
Na utilização do Gating respiratório é fundamental utilizar a TC4d, por norma com 10 a 12 séries de aquisição. Em simultâneo, esta é efetuada com um equipamento específico RPM (Real-Time Position Management) e com acessórios vários em Radioterapia, por forma a estabelecer um posicionamento altamente preciso e reprodutível.
O sistema RPM em conjunto com a TC4d, permite a correlação da posição do tumor em relação ao ciclo respiratório do doente. Usando uma câmara de monitorização (com infravermelhos) e um marcador localizador, o sistema mede o padrão respiratório do doente, a amplitude de movimento e apresenta-os graficamente em formato de onda, como perfil respiratório do doente. Pode em determinados casos existir a necessidade de indexar também a espirometria.
Posteriormente, são analisadas as diversas séries de imagem e interpretado o melhor timing de irradiação.
De acordo com cada caso clínico, colaboração e perfil ventilatório do doente, são estabelecidos os limites aceitáveis de movimento (em termos de irradiação) e delimitados os volumes clínicos segundo diretrizes precisas da ICRU.
Por norma, em termos de Planeamento, o Gating Respiratório é mais utilizado na SBRT com Intensidade Modulada. A justificação, claro está, por todo este protocolo ser tão minucioso, rigoroso, com tempos de verificação consideráveis

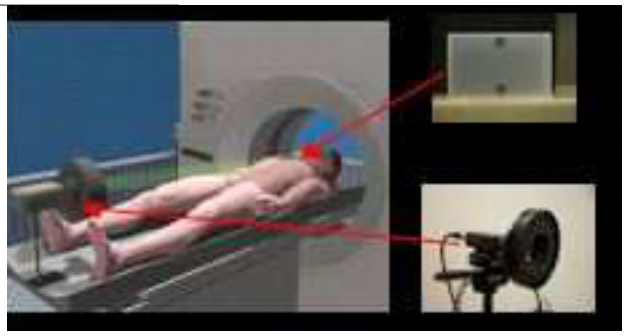

e com um também, protocolo de controlo de qualidade e de aquisição de imagens, deve ser utilizado num esquema de Hipofracionamento (poucas sessões de tratamento).
No que diz respeito ainda, ao planeamento, para lá de se efetuar o melhor estudo de dose, segundo a dose prescrita, feixes e geometria de irradiação, são também estabelecidos os limites do Gating, ou seja, quando o tumor está na parte desejada do ciclo respiratório.
Esses limites determinam quando o sistema de gating liga e desliga o feixe de tratamento.

Em termos de Tratamento, também este é efetuado por máquinas tecnologicamente de última geração, maioritariamente Aceleradores Lineares, com sistemas robustos de deteção, monitorização do perfil respiratório e de reprodução do Planeamento, em termos de dose.
Todo este complexo e integrado sistema é efetuado por fases: 1- Depois de minuciosamente posicionado o doente (igual aquando da TC4d), o sistema de deteção do Acelerador monitoriza o perfil ventilatório do doente e apresenta-o sobre a forma de onda; 2- Seguidamente, regista esse perfil com o adquirido aquando da TD4d, denominado por padrão; 3- Analisando o registo dos perfis, estes terão que ficar quase sobrepostos, ou no mínimo dentro de limites estabelecidos; 4- De seguida, e só nestas condições, é protocolo efetuar IGRT (Imagem Guida) com imagens 2D e Helicoidais de Kv; 5- Por último, verificado o posicionamento, localização tumoral e perfil respiratório compatível com o padrão, o Acelerador executa a irradiação planeada, só nos timings respiratórios configurados.
Em termos genéricos, utilizando a associação da TC4d e Gating Respiratório, pode existir uma redução de 20 a 40% da dose máxima e da média do volume pulmonar restante.
Como em tudo, as dificuldades inerentes neste vasto processo existem, tais como: fraca colaboração do doente, não só em termos de posicionamento, como também a nível da estabilidade e amplitude do perfil respiratório constante; alterações do perfil, ex. taquipneia emocional ou clínica; tempos de irradiação longos e desconfortáveis; má deteção do perfil; interrupções múltiplas aquando da irradiação.
Em jeito de conclusão, este dispositivo ou valência tecnológica, permite uma excelente otimização de dose no tumor, de uma forma rigorosa e em simultâneo, um decréscimo de dose considerável nas envolventes áreas saudáveis, acima de tudo, no restante pulmão.

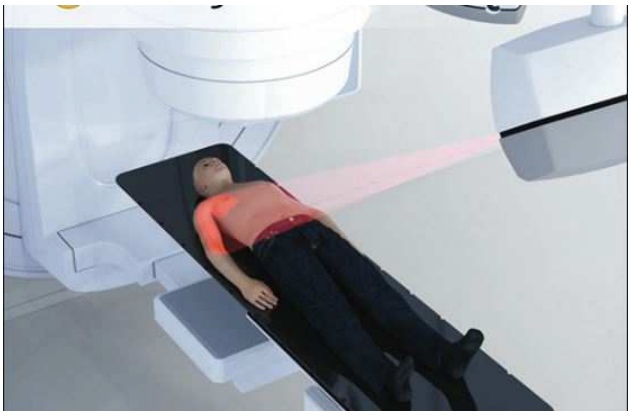

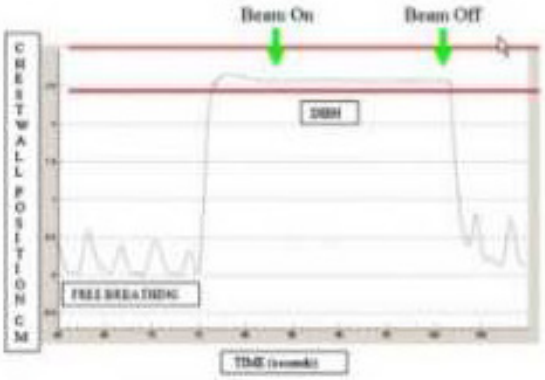

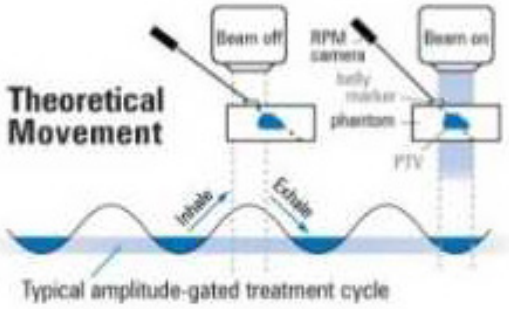

ACTA RADIOLÓGICA PORTUGUESA
Maio 2018 | S3 Volume XXX | 63

O Esqueleto Torácico em Radiologia

Rogério Lopes

CHVNGE, Espinho

Objetivos

- Dotar o Técnico de Radiologia de conhecimentos que extravasem a mera execução dos exames, e que possam ser elos ativos no diagnóstico.
    - o Identificar e adequar a técnica às diferentes patologias do esqueleto torácico;
    - o Conhecer procedimentos e patologias específicas;
    - o Conseguir estabelecer diagnóstico diferencial;
    - o Reconhecer a necessidade constante de adaptar a técnica;

Enquadramento

As modalidades principais para avaliação do esqueleto torácico em Radiologia são a radiografia e a tomografia computadorizada (TC). A ressonância magnética (RM) é extremamente importante na avaliação cardíaca, no entanto, não é primeira opção para patologia pulmonar ou do esqueleto torácico.
A radiografia ao tórax é considerada na maioria das patologias torácicas o exame de primeira linha. É o exame imagiológico mais solicitado, segundo a Radiation Protection 154, sendo por vezes considerado um exame de rotina, leva a inúmeros erros de diagnóstico. Assim, em traços gerais, a avaliação da radiografia do tórax deve ser feita da seguinte forma:

- o Silhueta Cardíaca;
- o Mediastino;
- o Diafragma;
- o Pulmões (padrão intersticial / alveolar);
- o Esqueleto torácico (costelas, cintura escapular, esterno e coluna vertebral)

O tema da apresentação centra-se na avaliação patológica ou congénita do esqueleto torácico. Evidenciar patologias que podem, por vezes, passar despercebidas especificamente, no exame de radiografia ao tórax.
O Técnico de Radiologia, deverá ter controlo rigoroso dos parâmetros de aquisição e estar devidamente atento a possíveis patologias existentes com o intuito de poder complementar com outras incidências específicas, alertando o médico prescritor para o sucedido ou mesmo aplicando o sistema "Red dot" (nos locais onde esteja implementado).
Assim, serão retratadas variadas patologias adquiridas ou congénitas, neoplasias primárias e secundárias ou variantes do normal, das estruturas ósseas que contemplam a caixa torácica. Serão apresentados vários casos imagiológicos de radiografias do tórax que evidenciam anormalidades na caixa torácica, apesar de utilizados parâmetros de exposição não adequados às estruturas ósseas a visualizar.

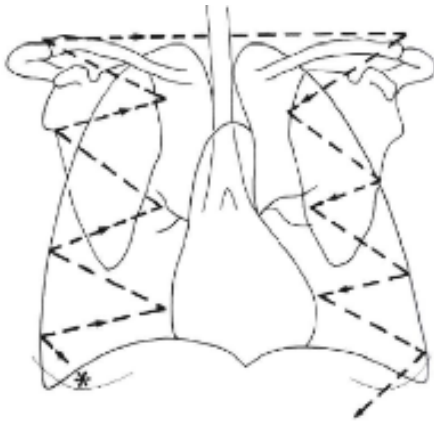

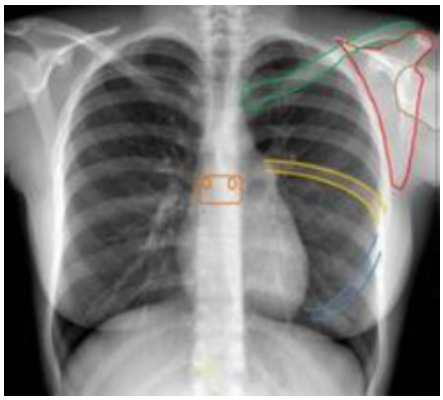

O Técnico de Radiologia é uma voz ativa no diagnóstico final, portanto, deve estar devidamente apetrechado de ferramentas que permitam sermos um elo credível na avaliação e adequação da técnica às diferentes patologias.

Patologia Osteoarticular do Tórax por Medicina Nuclear

Edgar Lemos Pereira

HPA-NuclearMed, Almada

A Medicina Nuclear é uma especialidade médica cujos procedimentos exigem a administração de uma pequena quantidade de um radiofármaco para fins de diagnóstico ou de terapia, com aplicabilidade num grande número de patologias.[1,2]

A patologia osteoarticular representa um dos mais importantes campos de intervenção da MN, nomeadamente na vertente de diagnóstico, mas também no âmbito da terapia com radionuclídeos. Apesar de no passado o diagnóstico de patologia osteoarticular por imagem com radionuclídeos se cingir quase exclusivamente à área da oncologia (sobretudo associado aos carcinomas de mama e próstata), tem-se vindo a verificar uma clara ampliação do seu âmbito de aplicabilidade, nomeadamente à ortopedia e à reumatologia.[3-7] Neste sentido, a Cintigrafia Óssea permite avaliar morfológica e funcionalmente áreas de actividade osteoblástica alteradas, com elevada sensibilidade. Auxilia por isso o diagnóstico de uma vasta gama de patologias osteoarticulares metabolicamente activas e uma das grandes vantagens desta técnica, por exemplo em relação a outras técnicas de imagem radiológica, prende-se com o facto de permitir muitas vezes diagnosticar mais precocemente vários tipos de lesões ósseas, uma vez que avalia processos funcionais, desde que metabolicamente activos.[3-5,8] A Cintigrafia Óssea é por isso um dos exames de MN convencional mais frequentemente realizados, representando actualmente, de acordo com o estudo Dose Datamed 2 Portugal, cerca de 24% dos exames de MN realizados no nosso país.[7] Existe já bastante experiência na sua aplicação, estando por isso muito bem definida a relevância desta técnica diagnóstica.[1-3] As principais indicações clínicas para a prescrição deste exame incluem o diagnóstico e localização de foco(s) de doença neoplásica primária, o diagnóstico, localização e avaliação da extensão de doença óssea secundária, o diagnóstico e localização de tumores ósseos benignos, o diagnóstico e avaliação da extensão de doença osteoarticular degenerativa reumatológica, o diagnóstico de fraturas ocultas e fraturas de stress, o diagnóstico de necrose óssea avascular, o estudo de focos de infeção/inflamação (osteomielite, infeção vs descelamento de prótese mecânica), tendo ainda utilidade no estudo de doenças ósseas metabólicas, entre outras.[3-5] O procedimento exige a administração endovenosa prévia de um radiofármaco, que geralmente integra na sua composição química dois grupos fosfato, radiomarcados com 99mTc. Estes compostos apresentam particular afinidade para a fase mineral do tecido ósseo e sofrem uma rápida clearance dos tecidos moles, sendo que se ligam por quimiosorção (troca iónica) sobretudo aos cristais de hidroxiapatite. A sua acumulação no osso depende de múltiplos factores, sendo os mais importantes o fluxo sanguíneo regional e a eficiência de extracção, que depende por seu turno de factores biológicos, químicos e bioquímicos.[3-5,9] Dependendo da patologia em investigação, pode ser aplicada uma abordagem técnica mais dirigida na aquisição das imagens cintigráficas, como a aquisição de estudos de fase angiográfica e de difusão vascular (pool), de imagens parcelares planares com angulação dirigida ou de estudos tomográficos da área anatómica suspeita.[3-5] Finalmente, as imagens são avaliadas do ponto de vista técnico e clínico, o que obriga a que sejam adquiridas nas melhores condições técnicas possíveis, de forma a promover o correcto diagnóstico médico.[3-5]

Referencias

1. Pereira EL. Medicina Nuclear - Saiba Mais. TDTOnline Magazine, pp. 20-21 (Set/Out 2008).
2. Pereira EAL. Compostos Radioiodados para Terapia Auger. Tese de Mestrado. Faculdade de Ciências e Tecnologia da Universidade Nova de Lisboa. 2015.
3. Van den Wyngaert T, Strobel K, Kampen WU, Kuwert T, Van der Bruggen W, Mohan HK, Gnanasegaran G, Delgado-Bolton R, Weber WA, Beheshti M, Langsteger W, Giammarile F, Mottaghy FM, Paycha F. (2016). The EANM practice guidelines for bone scintigraphy. Eur J Nucl Med Mol Imaging, 43:1723-1738.
4. Donohoe KJ, Brown ML, Collier BD, Carretta RF, Henkin RE, O'Mara RE, Royal HD. (2003). Society of Nuclear Medicine Procedure Guideline for Bone Scintigraphy (version 3.0). Society of Nuclear Medicine Procedure Guidelines Manual, 205-209.
5. Clinical Guideline for Bone Scintigraphy, version 1. (2014). UK: British Nuclear Medicine Society Professional Standards Comittee (Report prepared by Fowler JC).
6. Ministério da Saúde. (2011). Rede de Referenciação de Medicina Nuclear e Recomendações para a instalação de Unidades de Ciclotrão. pp. 1–105.
7. Ministério da Saúde. (2011). Rede Nacional de Especialidade Hospitalar e de Referenciação: Medicina Nuclear.
8. Müller V, Steinhagen J, De Wit M, Bohuslavizki KH. Bone scintigraphy in clinical routine. Radiol Oncol. 2001:35(1):21-30.
9. Orsini F, Lorenzoni A, Erba PA, Mariani G. (2013). Radiopharmaceuticals for SinglePhoton Emission Imaging and for Therapy. In Strauss HW, Mariani G, Volterrani D, Larson SM. (Eds.), Nuclear Oncology: Pathophisiology and Clinical Applications (pp. 21-34). New York: Springer.

Níveis de Referência de Diagnóstico Torácicos

Joana Santos

Escola Superior de Tecnologia da Saúde do Instituto Politécnico de Coimbra

As doenças cardiovascular são as que apresentam maiores valores de morbilidade e mortalidade em Portugal. Sendo realizados em Portugal inúmeros procedimentos Imagiológicos que possibilitam a prevenção, diagnóstico, follow-up e tratamento destas patologias. Segundo o Forum of International Respiratory Societies, também as doenças pulmonares crónicas, afectam centenas de milhões de pessoas em todo mundo e têm aumentado exponencialmente nas ultimas décadas, sobretudo em países desenvolvidos.[1]
A Direção Geral de Saúde, refere que em Portugal se tem verificado um aumento de doenças respiratórias crónicas nos últimos anos, em oposição das doenças crónicas agudas. Estas são a primeira causa de mortalidade intra-hospitalar e a quinta causa de internamento.[2] Devendo ser realçado que, Portugal além de possuir um das mais elevadas taxas de mortalidade por pneumonia, possui também valores elevados de incidência de cancro do pulmão.[2,3]
A Imagiologia Médica permite o diagnóstico e controlo destas patologias sendo a abordagem de primeira linha a radiografia do tórax, procedimento radiológico mais frequentemente realizado mundialmente. Os valores de exposição na radiografia estão descritos em Dose Area Product (DAP) ou em Entrance Skin Dose (ESD - mGy), sendo no entanto este valor obtido de forma extrapolada. Também os procedimentos de radiologia de intervenção usam os mesmos descritores de dose, sendo no entanto valores consideravelmente mais elevados, pois para além de potenciarem um diagnóstico vascular de elevada acuidade, permitem o tratamento evitando procedimentos mais invasivos e salvando vidas.[4]
No entanto a maioria dos doentes com diagnóstico de patologia pulmonar e/ou cardíaca, realiza Tomografia Computorizada (TC) torácica.[5,6] A TC é responsável por cerca de 70% da dose efetiva colectiva da população Europeia sendo a TC torácica o terceiro procedimento de TC mais frequentemente prescrito em Portugal.[7,8] Os descritores de dose utilizados em TC são o Computed Tomography Dose Index (CTDI - mGy) e o Dose Lenght Product (DLP - mGy.cm), que podem ser obtidos diretamente disponíveis no equipamento de TC no final de valores de cada exame.[9]
O conceito de análise dos valores de exposição, com o objectivo de calcular Níveis de Referência de Diagnóstico (NRD), têm vindo a ser alterado. Estes valores, calculados com base no percentil 75 dos valores de dose, são os recomendados para as exposições mais frequentes em doentes padrão, e estão descritos em diversa literatura internacional por região anatómica.[10,11]
Nesta comunicação científica serão apresentados valores de NRD estabelecidos para os procedimentos torácicos mais comuns, comparando a literatura nacional e internacional e destacando no entanto a importância da informação clínica, uma vez que esta deve determinar o protocolo de exame a utilizar e consequentemente a exposição utilizada[12,13] e o modo como o valor de NRD deve ser analisado.

Referências

1. Ferkol T, Schraufnagel D. The global burden of respiratory disease. Ann Am Thorac Soc [Internet]. 2014;11(3):404–6. Obtido de: http://www.atsjournals.org/doi/pdf/10.1513/AnnalsATS.201311-405PS
2. DGS. Direção Geral de Saúde, Portugal - Doenças Respiratórias em Números – 2015, Programa Nacional para as Doenças Respiratórias [Internet]. 2015. Obtido de: http://www.apah.pt/media/publicacoes_tecnicas_sector_saude_2/Doencas_Respiratorias.pdf
3. Miranda N, Portugal C. Doenças Oncológicas em Números – 2015. Direção-Geral da Saúde [Internet]. 2016;1–66. Obtido de: http://www.apah.pt/media/publicacoes_tecnicas_sector_saude_2/Doencas_Oncologicas.pdf
4. IAEA. International Atomic Energy Agency - Justification of Medical Exposure in Diagnostic Imaging. Proc an Int Work Sept 2009, Proceeding Ser [Internet]. 2011;(Viena). Obtido de: http://www-pub.iaea.org/MTCD/Publications/PDF/Pub1532_web.pdf
5. RCR. iRefer- Making the best use of clinical radiology- The Royal College of Radiologists [Internet]. seventh-20. Lodon; 2012. version 7.0.2. Obtido de: http://www.irefer.org.uk/index.php/about-irefer
6.Comissão Europeia. Directrizes para a Prescrição de Exames Imagiológicos, Protecção Contra as Radiações 118 [Internet]. 2001. Obtido de: http://www.sprmn.pt/pdf/Directrizes_Prescricao_de_Exames_Radiologicos_Radiation_Protection_118_pt.pdf
7. EC. RADIATION PROTECTION N ° 180 Medical Radiation Exposure of the. 2014; Obtido de: http://ec.europa.eu/energy/en/content/rp-180-medical-radiation-exposure-european-population-part-1-part-2
8. Teles P, Carmen de Sousa M, Paulo G, Santos J, Pascoal A, Cardoso G, et al. Estimation of the Collective Dose in the Portuguese Population Due To Medical Procedures in 2010. Radiat Prot Dosimetry [Internet]. 8 de Outubro de 2012 [citado 22 de Novembro de 2012];2006(160):1–13. Obtido de: http://www.ncbi.nlm.nih.gov/pubmed/23045717
9. AAPM. Report of American Association of Physicistis in Medicine Task Group 111: Comprehensive methodology for the evaluation of radiation dose in X-Ray Computed Tomography [Internet]. 2010. Obtido de: https://www.aapm.org/pubs/reports/
10. EC. European Comission, Radiation Protection no109, Guidance on Diagnostic Reference Levels (DRLs) for Medical Exposures, European Comission [Internet]. Vol. 5. 1999. Obtido de: http://ec.europa.eu/energy/nuclear/radiation_protection/publications_en.htm
11. EC. RADIATION PROTECTION N ° 180 Diagnostic Reference Levels in Thirty-six European Countries. 2014;
12. ESR. ESR Eusosafe Imaging, Is your Imaging EuroSafe? [Internet]. 2016. Obtido de: http://www.eurosafeimaging.org/survey
13. Shrimpton, PC, Hillier MC MS and GS. Public Health England - Doses from Computed Tomography (CT) Examinations in the UK – 2011 Review [Internet]. 2014. Obtido de: https://www.gov.uk/government/uploads/system/uploads/attachment_data/file/349188/PHE_CRCE_013.pdf

ACTA RADIOLÓGICA PORTUGUESA
Maio 2018 | S3 Volume XXX | 69

Imobilização Pediátrica do Conceito à Prática

Ana Cristina Pires

CHLC, Lisboa

O objectivo deste trabalho é demonstrar os benefícios da utilização de técnicas de imobilização em radiologia pediátrica, a fim de aumentar a qualidade diagnóstica, bem como diminuir a repetição de exames devido à não colaboração das crianças na execução de procedimentos radiológicos, não esquecendo a protecção radiológica da criança e dos acompanhantes.
Motivação é a palavra-chave em Radiologia Pediátrica. O técnico de radiologia deve possuir aptidões específicas de forma a reconhecer os medos, ansiedades e desejos das crianças, deve ainda conhecer as etapas de desenvolvimento psicológico e físico, respeitando e fazendo respeitar os seus direitos. Toda a equipa num serviço de radiologia pediátrica deve potenciar um ambiente acolhedor, utilizando actividades lúdicas, brinquedos, televisões, aparelhos e salas decorados.
Cortesia da
São vários os dispositivos de imobilização disponíveis no mercado, que são usados, quer na radiologia convencional, quer na tomografia computorizada, na ressonância magnética e até na radiologia de intervenção. A forma de imobilizar mais fácil e mais acessível é com equipamentos e acessórios passíveis de serem utilizados em qualquer serviço de imagiologia, tais como: esponjas, sacos de areia, lençóis, fitas, faixas de compressão, etc.
Com uma correcta imobilização, conseguimos exames de elevada qualidade diagnóstica, diminuindo drasticamente o recurso à sedação e anestesia em crianças não colaborantes.
A radiologia pediátrica constitui um grande desafio para o técnico de radiologia. Com o avanço da tecnologia, aumentou a quantidade e a complexidade dos exames de imagem. Cabe ao técnico de radiologia conquistar a confiança da criança e dos pais para assim conseguir obter exames de excelência.

Cortesia da Canon



ACTA RADIOLÓGICA PORTUGUESA
Maio 2018 | S3 Volume XXX | 71-72

Tórax na UCI Pediátrica

Paula Cardoso

CHSJ, Porto

Nas últimas décadas tem-se verificado um aumento da sobrevida dos prematuros de muito baixo peso. Isto deve-se sobretudo às melhores condições de diagnóstico e às consequentes melhorias das terapeuticas, diminuindo a sua mortalidade. Recorde-se que houve um aumento da reprodução medicamente assistida que também contribuiu para o aumento da gravidez gemelar e por sua vez de prematuros múltiplos de muito baixo peso.
Estes recém-nascidos têm um risco acrescido de problemas médico cirurgicos do foro toraco-abdominal: infecções respiratórias, displasias broncopulmonares, enterocolite necrotizante. Todas estas alterações requerem vários exames de diagnóstico aumentando a sua exposição à radiação.
Têm também um risco acrescido de infecção nasocomial devido à colocação de vários cateteres, sondas, tubo endotraqueal e drenos. Se juntarmos a permanente necessidade de manuseamento destes recém nascidos para a realização de exames, há um acréscimo significativo de risco de infecção que deve ser tido em conta.
Vamos assim dar principal enfase a uma Unidade de Cuidados Intensivos especial como são as de cuidados Neonatais.

Dinâmica de Serviço

1. Escolha do melhor horário para a execução dos exames de rotina (por ex: após os cuidados diários)
2. Inter-acção com a restante equipa:
   - Médica – Perceber o objetivo do exame e advertir para a visualização das imagens aquando de situações inesperadas.
   - Enfermagem – saber reconhecer os cuidados que são emergentes, dar a conhecer a necessidade do posicionamento correcto, retirar do campo da imagem tudo o que possa interferir com a mesma e de contribuir para minimizar o impacto do risco de infecção.
   - Auxiliares – Apoio na adequada higienização do material usado.
3. Cuidados de assepsia
   - Equipamento de uso exclusivo na Unidade
   - Higienização das mãos antes da entrada na Unidade e desinfeção durante todos os procedimentos.
   - Higienização das cassetes / detector (se o equipamento possuir detector digital)
   - Cuidados especiais quando existem pacientes infectados.

Equipamento

Idealmente deveria existir um equipamento de uso exclusivo na unidade para minimizar os riscos de infecção cruzada, com detector digital, de tamanho adequado, e com vizualização da dose (conforme a legislação). Isto contribuiria para uma redução de tempo de diagnóstico, fazer ajustes imediatos na colocação de cateteres e no controlo de drenos e sondas.

Protecção Radiológica

Tendo em conta que a população radiografada numa unidade de cuidados intensivos neonatais é a mais sensivel aos efeitos da radiação ionizante, tem havido uma preocupação constante em tentar diminuir a dose acumulada durante o internamento nesta unidade. Se pensarmos que quanto maior a prematuridade maior o risco de complicações e maior o numero de exames que são realizados durante o internamento, percebemos a importancia de não descuidar todos os factores que possam contribuir para reduzir a dose acumulada: correto posicionamento para evitar possiveis repetições de exames, colimação adequada ao exame, uso de protecção radiológica, valores de exposição com a menor dose possivel mas adequada a uma boa leitura do exame (ALARA).

Deve-se procurar juntar todos os procedimentos que carecem de controlo radiográfico, para serem feitos simultâneamente. Existe também a preocupação em "educar" os restantes profissionais e os pais que se encontram na Unidade para a sua própria protecção radiológica. Não há necessidade de abandonar a sala nem de interromperem as suas tarefas, mas é necessário ter em consideração a distância de segurança de 150 cm do feixe de RX.

ACTA RADIOLÓGICA PORTUGUESA
Maio 2018 | S3 Volume XXX | 73-74

Adequação de Procedimento em TC e RM Pediátrica

Diana Carvalho

CHUC, Coimbra

Objetivos

• Compreender a necessidade de adequar o procedimento em TC e RM Pediátrica
- o Identificar as especificidades da Pediatria;
- o Reconhecer as diferenças anatómicas, fisiológicas e comportamentais;
- o Evidenciar a necessidade constante de adaptar a técnica em RM pediátrica;
- o Entender a importância da alteração de parâmetros para redução e controlo de dose em TC pediátrica;
- o Conhecer procedimentos e patologias específicas em Pediatria;
- o Demonstrar a importância do Técnico de Radiologia em todo o processo, desde a realização do exame ao acolhimento dos doentes e acompanhantes.

Enquadramento

Sendo a Radiologia Pediátrica uma área bastante específica do universo da Radiologia é de extrema importância adequar o procedimento à técnica utilizada. É essencial reconhecer que as crianças não são adultos em ponto pequeno e conhecer as suas especificidades de comportamento, da radiossensibilidade e da anatomia.
A Imagiologia Pediátrica assenta em desafios anatómicos, de desenvolvimento, fisiológicos e comportamentais. É imperativo utilizar estratégias de colaboração, apelando ao apoio dos acompanhantes, que se revelam primordiais no alcance das boas práticas radiológicas. No entanto, é necessário recorrer frequentemente à anestesia, pois torna-se impossível controlar todas as variáveis inerentes à faixa etária, nomeadamente a dificuldade de cooperação ou a incapacidade de realizar apneias de forma satisfatória.
É da responsabilidade do Técnico de Radiologia produzir imagens de qualidade diagnóstica nas diferentes valências da Imagiologia Pediátrica. É crucial a adaptação dos procedimentos efetuados, à capacidade cognitiva, ao escalão etário (situação pouco linear, uma vez que, o peso é mais importante que a idade) e às diversas patologias específicas da pediatria.
As diferenças anatómicas, fisiológicas e de desenvolvimento das crianças em relação aos adultos, bem como a falta de colaboração das mesmas tornam evidente a necessidade de especialização em Imagiologia Pediátrica, nomeadamente em TC e RM, bem como a constante formação e atualização técnica.
A evolução tecnológica da TC, a rapidez de aquisição e a sua disponibilidade imediata contribuíram de forma inequívoca para uma tendência crescente da sua utilização como método imagiológico determinante para o diagnóstico. Em pediatria é criteriosamente utilizada devido ao seu fator da dose de exposição ou quando as restantes modalidades imagiológicas não permitem o diagnóstico. É necessário utilizar protocolos específicos, otimizando os parâmetros de exposição garantindo a imagem diagnóstica com a menor dose possível conforme determinado pelo princípio ALARA (As Low As Reasonable Achiveable).

Fonte: HPCoimbra

Fig. 1 - Imobilizador, babix, utilizado para exames de TC

A RM sobrepõem-se à TC, sempre que seja possível realizá-la e que a dúvida diagnóstica assim o justifique, para assegurar um diagnóstico preciso e seguro. É um exame essencial no diagnóstico em Pediatria devido à ausência de radiação

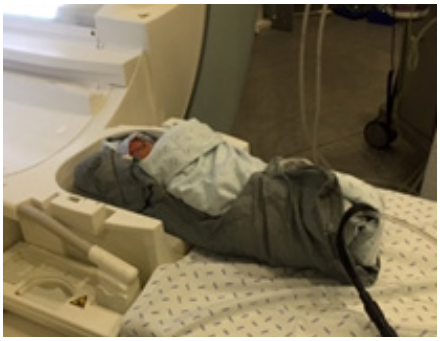

Fonte: HPCoimbra

Fig. 2 - Recém-nascido a ser preparado para RM crânio

ionizante, no entanto, a atenção do técnico deve ser máxima e incidir sobre questões de segurança, dos parâmetros técnicos/protocolos, que são adaptados e alterados para cada criança (recém-nascido, criança, adolescente).
Nesta apresentação serão focados estes e outros aspetos essenciais em TC e RM Pediátrica e será feita uma breve referência a algumas patologias e tipos de exames realizados no HP de Coimbra que se destacam pela sua frequência ou especificidade.

Comunicações Livres Orais

10.30-11.30 - 17 de Maio - Sala Aleu Saldanha
Sessão 1 - Tórax / Pediatria
Moderadores: **Luísa Lobo/ Élia Coimbra**

10:30
3110 - SARCOIDOSE TORÁCICA: PADRÕES RADIOLÓGICOS MAIS FREQUENTES
João Almeida, Ana Magalhães, Cecília Leal, Otília Fernandes, Luísa Figueiredo
Centro Hospitalar Lisboa Central

10:40
3098 - AVALIAÇÃO DE DOENTES COM SUSPEITA CLÍNICA DE TROMBOEMBOLIA PULMONAR COM RECURSO A ANGIOGRAFIA POR TC: ESTUDO RETROSPECTIVO
Raquel Madaleno, Pedro Pissarra, Luís Curvo-Semedo, Alfredo Gil Agostinho, Filipe Caseiro-Alves
Centro Hospitalar e Universitário de Coimbra

10:50
3112 - LUNG TRANSPLANT IMAGING: EVERYTHING THE RADIOLOGIST NEEDS TO KNOW
João Almeida, José Veiga, Vera Carvalho, Natalie Antunes, João Lopes, Carina Ruano, Cecília Leal, Alexandra Araújo, Rui Santos, Otília Fernandes, Paulo Calvino, Luísa Semedo, Luísa Figueiredo
Centro Hospitalar Lisboa Central

11:00
2960 - ESOPHAGEAL DILATATION AS A PREDICTOR OF SYSTEMIC SCLEROSIS IN PATIENTS WITH CONNECTIVE TISSUE DISEASE-ASSOCIATED INTERSTITIAL LUNG DISEASE
Filipa Duarte Figueiredo, João Felicio Costa, João Cruz, Raquel Lameiras, António P Matos, Miguel Ramalho
Hospital Garcia de Orta

11:10
2997 - MANIFESTAÇÕES RADIOLÓGICAS DA TUBERCULOSE EM IDADE PEDIÁTRICA - ESTUDO RETROSPETIVO UNICÊNTRICO
Mariana Lima, Jorge Furtado, Ana Nunes, Eugénia Soares
Centro Hospitalar Lisboa Central

11:20
3169 - REDUÇÃO HIDROSTÁTICA ECO-GUIADA DE INVAGINAÇÃO INTESTINAL NA CRIANÇA: ESTUDO RETROSPECTIVO
António Pedro Pissarra, Susana Basso, Ângela Moreira, Paulo Coelho, Maria José Noruegas, Maria Conceição Sanches
Centro Hospitalar e Universitário de Coimbra

10.30-11.30 - 17 de Maio - Sala Dário Cruz
Sessão 2 - Génito-Urinário / Pediatria
Moderadores: **Teresa Margarida Cunha / Conceição Guerra**

10:30
3221 - ESTRATIFICAÇÃO DE LESÕES QUÍSTICAS RENAIS SEGUNDO A CLASSIFICAÇÃO DE BOSNIAK: ESTUDO COMPARATIVO ENTRE A ECOGRAFIA COM CONTRASTE E A TC
Manuel Cruz, Pedro Oliveira, Cristina Ferreira, Pedro Belo-Oliveira, Elisabete Pinto, Filipe Caseiro-Alves
Centro Hospitalar e Universitário de Coimbra

10:40
3243 - 3D-TC COMO FERRAMENTA PARA O PLANEAMENTO DA NEFROTITOMIA PERCUTÂNEA NO TRATAMENTO DA LITÍASE CORALIFORME
Joana Maia, João Amorim, Diogo Carneiro, Ana Margarida Alves, Manuela França, Vítor Cavadas
Centro Hospitalar do Porto

10:50
3030 - VALOR DO COEFICIENTE DE DIFUSÃO APARENTE (ADC) NA AVALIAÇÃO DA AGRESSIVIDADE DO TUMOR DA PRÓSTATA
João Cruz, Vanessa Metrogos, Raquel Lameiras, Filipa Figueiredo, João Costa, Miguel Ramalho
Hospital Garcia de Orta

11:00
3186 - RM FETAL - EXPERIÊNCIA EM PATOLOGIA NÃO NEUROLÓGICA
João Louro, Ana Alves, João Amorim, Sara Magalhães, Pedro Varzim, Manuela França
Centro Hospitalar do Porto

11:10
3207 - MALFORMAÇÕES ANORECTAIS – INTERPRETAÇÃO E CLASSIFICAÇÃO DE COLOSTOGRAMAS DISTAIS E URETROCISTOGRAFIAS RETRÓGRADAS
Rita Pina Prata, Ana Nunes, Pedro Paulo Mendes, Maria Eugénia Soares
Hospital Dr. Nélio Mendonça - SESARAM, E.P.E. / CHLC - Hospital Dona Estefânia

11:20
2893 - SÍNDROME DE NUTCRACKER EM IDADE PEDIÁTRICA: AVALIAÇÃO IMAGIOLÓGICA
Joana Ruivo Rodrigues, Ana Catarina Vieira, Diogo Roriz, Ângela Moreira, Conceição Sanches
Hospital Pediátrico de Coimbra, CHUC

10.30-11.30 - 18 de Maio - Sala Aleu Saldanha
Sessão 3 - Abdómen / Pediatria
Moderadores: **Luís Curvo Semedo / Paulo Coelho**

10:30
3001 - ECOGRAFIA COM CONTRASTE EM PATOLOGIA ABDOMINAL - CASUÍSTICA DO HOSPITAL UNIVERSITÁRIO DE COIMBRA
Carolina Terra, Nuno Campos, Manuel Cruz, Pedro Belo Oliveira, Maria Antónia Portilha, Filipe Caseiro Alves
Centro Hospitalar e Universitário de Coimbra

10:40
3256 – TRANSPLANTE HEPÁTICO: COMPLICAÇÕES VASCULARES
Pedro Gil Oliveira, Cristina Ferreira, Manuel Cruz, Elisabete Pinto, José Ilharco, Filipe Caseiro Alves
Centro Hospitalar e Universitário de Coimbra

10:50
2919 – DOR NA FID-APENDICITE SERÁ SEMPRE DIAGNÓSTICO?
André Oliveira, Gisela Rio, Fernanda Gomes, Vasco Mendes
Hospital de Braga

11:00
3279 - QUESTIONANDO CONSENSOS: IMPACTO DA EXTENSÃO PERIANAL DA ENTEROGRAFIA POR TC/RM NA DOENÇA DE CROHN
Carolina Carneiro Joana Roseira, Ana Marreiros, Luís Contente, Helena Tavares Sousa, Jorge Brito
Centro Hospitalar Universitário do Algarve, Universidade do Algarve

11:10
3199 - CARACTERÍSTICAS TOMODENSITOMÉTRICAS DO CARCINOMA DA VESÍCULA BILIAR
Nuno Almeida Costa, Diogo Fonseca, Diana Foyedo, João Santos
IPO-Porto

11:20
3050 - ELASTOGRAFIA NA AVALIAÇÃO DE LESÕES FOCAIS HEPÁTICAS EM IDADE PEDIÁTRICA – ESTUDO COMPARATIVO ENTRE NÓDULOS BENIGNOS E MALIGNOS
Ana C Vieira, Angela Moreira; Maria José Noruegas
Hospital Pediátrico de Coimbra, CHUC

10.30-11.30 - 18 de Maio - Sala Dário Cruz
Sessão 4 - Intervenção / Cabeça e Pescoço / Músculo-Esquelética / Pediatria
Moderadores: **Paulo Morgado / Luís Gargaté**

10:30
2988 - RADIOEMBOLIZAÇÃO HEPÁTICA POR ACESSO RADIAL – RESULTADOS INICIAIS
Maria Ana Serrado, Filipa Vilas Boas, Pedro Lopes, Belarmino Gonçalves, Maria José Sousa
Hospital Central do Funchal, IPO - Porto

10:40
3264 - ECOGRAFIA COM CONTRASTE NO SEGUIMENTO DE LESÕES HEPÁTICAS SUBMETIDAS A TERMOABLAÇÃO: A IMPORTÂNCIA DO TAMANHO
Diogo Roriz, Inês Abreu, Pedro Belo Soares, Alfredo Gil Agostinho, Fernando Alves, Filipe Caseiro-Alves
Centro Hospitalar e Universitário de Coimbra

10:50
3108 - FACTORES PREDITIVOS DE MALIGNIDADE NA AVALIAÇÃO ECOGRÁFICA DE GÂNGLIOS CERVICAIS: CORRELAÇÃO COM BIÓPSIA ASPIRATIVA DE AGULHA FINA
João Almeida, Vera Carvalho, Natalie Antunes, João Lopes, Cecília Leal, Hugo Marques, Luísa Figueiredo
Centro Hospitalar Lisboa Central

11:00
3107 - APLICAÇÃO DA TC-4D NA LOCALIZAÇÃO PRÉ-OPERATÓRIA DE LESÕES PARATIROIDEIAS HIPERFUNCIONANTES
João Almeida, Hugo Marques, Francisco do Rosário, António Garrão, Maria Olímpia Cid, Miguel Allen, Luísa Figueiredo
Hospital da Luz, Centro Hospitalar Lisboa Central

11:10
3258 - ECOGRAFIA ARTICULAR NA MONITORIZAÇÃO DE DOENTES HEMOFÍLICOS
Diogo Roriz, Ines Abreu, Angela Moreira, Maria José Noruegas, Filipe Caseiro Alves
Centro Hospitalar e Universitário de Coimbra

11:20
3128 - ECOGRAFIA DO PUNHO NA AVALIAÇÃO DA SÍNDROME DO TÚNEL CÁRPICO
Carolina Padilha, Lídia Nunes Dias, Francelina Fernandes
Centro Hospitalar Lisboa Ocidental

Comunicações Livres Orais "Radiographers"

9:00-10.00 - 18 de Maio - Sala Radiographers
Moderadores: **Andrea Pimenta / Serafim Pinto**

9:00
3144 - BIÓPSIA TORÁCICA GUIADA POR TOMOGRAFIA COMPUTORIZADA
Rute Canárias, Ana Ameixa, Filipa Ramos, Luís Silva, Lénis Carvalho, Anabela Ribeiro
Centro Hospitalar Universitário do Algarve - Polo Portimão

9:10
4002 - TC TÓRAX RASTREIO – UMA NOVA ABORDAGEM AO CANCRO DO PULMÃO
Fernando Gonçalves, Maria Otília Fernandes, Patrícia Silva, Susana Cândido
Hospital da Luz, Lisboa

9:20
4000 - ESTUDO RADIOGRÁFICO DO RETROPÉ
Marina A.S. Hipólito, Sandra M. Rua Ventura,
Escola Superior de Saúde do Politécnico do Porto

9:30
3268 - A ABORDAGEM DIAGNÓSTICA AO PECTUS ESCAVATUM NO ADOLESCENTE
João Casimiro, Joana Coimbra
Centro Hospitalar Lisboa Central - Hospital Dona Estefânia

9:50
4001 - NEURORRADIOLOGIA DE INTERVENÇÃO ANGIOGRÁFICA PEDIÁTRICA
Cátia Fernandes
Centro Hospitalar Lisboa Norte, EPE

9:00-10.00- 19 de Maio - Sala Radiographers
Moderadores: **Luis Domingos e Paula Martins**

9:00
3142 - OTIMIZAÇÃO DA RESSONÂNCIA MAGNÉTICA MAMÁRIA (1,5 TESLA) CONSIDERAÇÕES TÉCNICAS
Lénis Carvalho, Filipa Ramos, Luís silva, Anabela Ribeiro, Ana Ameixa, Rute Canarias
Centro Hospitalar Universitário do Algarve - Polo Portimão

9:10
3019 - A QUANTIFICAÇÃO DOS MAPAS ADC NO ESTUDO DAS LESÕES MAMÁRIAS
Paulo Tinoco, Filipa Ferreira
CHUA, Algarve

9:20
2912 - ESTUDO DA DOENÇA DE MACHADO JOSEPH EM MODELO ANIMAL TRANSGÉNICO ATRAVÉS DE UM EQUIPAMENTO DE RESSONÂNCIA MAGNÉTICA DE 9,4T
Caroline Jordão, Ana Vieira, Miguel Branco, Lorena Petrella, João Castelhano, José Sereno
Instituto de Ciências Nucleares Aplicadas à Saúde, Coimbra

9:30
3057 - BIOMECÂNICA DOS TECIDOS: CORRELAÇÃO DA BIOMECÂNICA OCULAR COM IDADE E DOENÇA: RELAÇÃO ENTRE O DIÂMETRO DA BAINHA DO NERVO ÓPTICO POR ULTRASSONOGRAFIA E PATOLOGIA OCULAR - UM ESTUDO PILOTO
Rute Santos, H. Ferraz
Escola Superior de Tecnologia da Saúde de Coimbra

9:40
3222 - RM CORPO INTEIRO NA DETEÇÃO DE DOENÇA METASTÁTICA: COMPARAÇÃO COM MÉTODOS DE MEDICINA NUCLEAR
Tiago Castela, M. Pereira, J. Gomes, R. Vieira, M. L. Orvalho, A. Guerra
Hospital da Luz, Lisboa

9:50
4003 - AVALIAÇÃO DA IMPORTÂNCIA CLÍNICA E DA DOSIMETRIA ADICIONAL PARA O DOENTE DAS IMAGENS TARDIAS NA PET/CT COM 18F-FDG
Ana Lúcia Castro, João Paulo Figueiredo, Margarida Abrante, Joana Rio
Escola Superior de Tecnologia da Saúde de Coimbra. Instituto das Ciências Aplicadas à Saúde da Universidade de Coimbra

ACTA RADIOLÓGICA PORTUGUESA
Maio 2018 | S3 Volume XXX | 79-101

Comunicações Livres Posters

Radiologia Abdominal e Gastrointestinal

2902 - AVALIAÇÃO DE RESSECABILIDADE DE ADENOCARCINOMA PANCREÁTICO
Ana Luísa Proença, António Proença Caetano, Lucinda Bogalho
Centro Hospitalar de Lisboa Central – Hospital Curry Cabral

2909 - FÍSTULAS PERIANAIS EM RM - DE ONDE VÊM E PARA ONDE VÃO?
David Campos Correia, Andreia Roque, Pedro Ferreira
Centro Hospitalar de Lisboa Ocidental

2918 - TUMORES QUÍSTICOS DO PÂNCREAS – UMA REVISÃO PICTÓRICA
Pedro Oliveira Santos, Isabel Duarte
Instituto Português de Oncologia de Lisboa Francisco Gentil

2942 - TUMORES HEPÁTICOS: DETEÇÃO E CARATERIZAÇÃO ECOGRÁFICA
Marta Costa, António Caetano, Ana Luísa Proença, Regina Martins, Margarida Albergaria, Fátima André
Centro Hospitalar de Lisboa Central

2943 - FLUOROSCOPIA E CIRURGIA BARIÁTRICA - ANATOMIA CIRÚRGICA E ACHADOS IMAGIOLÓGICOS NORMAIS
Marta Costa, Filipa Sousa, Teresa Neves, Ana Luísa Lourenço, Regina Martins, Fátima André
Centro Hospitalar de Lisboa Central

2951 - PERFURAÇÃO DUODENAL - VARIABILIDADE NAS ETIOLOGIAS E NOS ASPECTOS CLÍNICO-RADIOLÓGICOS
Miguel Franco Gago, Ricardo Mamede, Cecília Lam
Centro Hospitalar Lisboa Ocidental

2954 - DESAFIO DIAGNÓSTICO DO NÓDULO PANCREÁTICO EM RM – SERÁ ADENOCARCINOMA?
David Campos Correia, Pedro Ferreira, Andreia Roque, Miguel Ramalho
Centro Hospitalar de Lisboa Ocidental

2955 - ACHADOS AUXILIARES EM RM INCORPORADOS NO LI-RADS - UMA REVISÃO ILUSTRADA
David Campos Correia, João Cruz, António P. Matos, Filipa Figueiredo, Miguel Ramalho
Centro Hospitalar de Lisboa Ocidental

2967 - CEUS LI-RADS: UMA NOVA ABORDAGEM DIAGNÓSTICA AO CARCINOMA HEPATOCELULAR
Nuno Pereira da Silva, João Macedo, Ana Aguiar Ferreira, Fernanda Torres, Filipe Caseiro-Alves
Centro Hospitalar e Universitário de Coimbra

2968 - TUMORES PRIMÁRIOS DO RETROPERITONEU
Filipa Duarte Figueiredo, João Felício Costa, João Cruz, Raquel Lameiras, Miguel Ramalho
Hospital Garcia de Orta

2973 - ENTERO-RM NA DOENÇA DE CROHN: UMA REVISÃO PICTÓRICA
João Cunha Salvador, Duarte Rosa, Mónica Coutinho
Instituto Português de Oncologia de Lisboa Francisco Gentil

2974 - CANCRO DO RECTO: PAPEL DA RESSONÂNCIA MAGNÉTICA
João Cunha Salvador, Raquel Dias, Mónica Coutinho
Instituto Português de Oncologia de Lisboa Francisco Gentil

3007 - AVALIAÇÃO ECO-DOPPLER APÓS TRANSPLANTE RENO-PANCREÁTICO: METODOLOGIA E ACHADOS NORMAIS
Gonçalo Freire, Raquel Gaio, Catarina Mira, Regina Martins
Centro Hospitalar Lisboa Central – Hospital de Curry Cabral

3011 - CIRURGIA BARIÁTRICA - DIAGNÓSTICO DE COMPLICAÇÕES NO ESTUDO RADIOLÓGICO CONTRASTADO
Teresa Neves, Marta Costa, Guida Ferreira, Ana Neto
Centro Hospitalar Lisboa Central – Hospital de Curry Cabral

3023 - AVALIAÇÃO ECO-DOPPLER DE TIPS (SHUNT PORTOSSISTÉMICO INTRA-HEPÁTICO VIA TRANSJUGULAR)
João Diogo Oliveira, Ângela Marques
Centro Hospitalar Lisboa Ocidental; Centro Hospitalar Lisboa Central - Hospital de Santo António dos Capuchos

3025 - AS PEDRAS BASILARES DO DIAGNÓSTICO DE ILEUS BILIAR
João Diogo Oliveira, Isa Martins
Centro Hospitalar Lisboa Ocidental

3035 - ENTERO-TC/RM NA DOENÇA DE CROHN: APLICABILIDADE DAS RECOMENDAÇÕES DE 2018 DAS SOCIEDADES AMERICANAS DE RADIOLOGIA E GASTRENTEROLOGIA
João Cruz, Filipa Figueiredo, João Costa, Raquel Lameiras, Miguel Ramalho
Hospital Garcia de Orta

3074 - APENDICITE AGUDA - AVALIAÇÃO IMAGIOLÓGICA POR ECOGRAFIA E TC
Filipa A. Sousa, Ana Luísa Lourenço, Pedro Gil, Ana Cardoso
Centro Hospitalar Lisboa Central - Hospital de Santo António dos Capuchos

3075 - DISFAGIA OROFARÍNGEA - ESTUDO DA DEGLUTIÇÃO POR VIDEOFLUOROSCOPIA
Filipa A. Sousa, Ana Luísa Lourenço, Pedro Alves, Pedro Gil, Ana Cardoso
Centro Hospitalar Lisboa Central - Hospital de Santo António dos Capuchos

3076 - DISFAGIA ESOFÁGICA - ESTUDO RADIOLÓGICO CONTRASTADO DO ESÓFAGO
Filipa A. Sousa, Marta Costa, Pedro Alves, Pedro Gil, Ana Cardoso
Centro Hospitalar Lisboa Central - Hospital de Santo António dos Capuchos

3084 - CARCINOMA DE CÉLULAS RENAIS: DO DIAGNÓSTICO AO ESTADIAMENTO
João Rebelo, Célia Sousa, Adriana Moreira, André Carvalho, Ana Sofia Preto
Centro Hospitalar São João, Porto

3086 - FISTULAS PERIANAIS E RM PÉLVICA - A COMBINAÇÃO PERFEITA
João Rebelo, Célia Sousa, Inês Portugal, Patrícia Leitão, Ana Sofia Preto, Bárbara Viamonte
Centro Hospitalar São João, Porto

3090 - CANCRO DO ESÓFAGO – TNM REVISITADO
Lisa Agostinho, Ana Primitivo, Rita Cruz, Gonçalo Freire, Catarina Mira, Jaime Calha
Hospital Beatriz Ângelo

3102 - INVAGINAÇÃO INTESTINAL - AVALIAÇÃO IMAGIOLÓGICA
Eduardo Bandeira, Miguel Gago, Ricardo Mamede Antunes, Ana Paula Vasconcelos
Centro Hospitalar Lisboa Ocidental

3113 - NEFROMETRIA E RENAL SCORE: DA TEORIA À PRÁTICA
Lúcia Samouco, Susana Lopes Rodrigues, João Garrido Santos, Diana Foyedo, Diogo Fonseca, Nuno Almeida Costa, Maria João Magalhães
Instituto Português de Oncologia do Porto Francisco Gentil

3120 - ECOGRAFIA COM CONTRASTE NAS LESÕES HEPÁTICAS FOCAIS: CASUÍSTICA DO SERVIÇO DE FORMAÇÃO
Carolina Terra, Nuno Campos, Manuel Cruz, Pedro Belo Oliveira, Maria Antónia Portilha, Filipe Caseiro Alves
Centro Hospitalar e Universitário de Coimbra

3123 - ECODOPPLER HEPÁTICO: O NORMAL E O PATOLÓGICO
Raquel Baptista Dias, Pedro Oliveira Santos, Jorge Ferreira, Regina Martins
Instituto Português de Oncologia Francisco Gentil de Lisboa; Centro Hospitalar de Lisboa Central

3134 - VOLVOS DO TRATO GASTRO-INTESTINAL
Nuno Correia, Luis Castro
Centro Hospitalar Lisboa Ocidental

3156 - ESCLEROSE TUBEROSA – O QUE O RADIOLOGISTA PRECISA DE SABER
Pedro Patrão, Guilherme Magalhães, Fernando Matos, Pedro Azevedo, Bernardete Rodrigues, Filipa Ribeiro, Duarte Silva
Centro Hospitalar Tondela-Viseu

3159 - PERITONEU E MESENTÉRIO: EMBRIOLOGIA, ANATOMIA E PROCESSOS PATOLÓGICOS MAIS FREQUENTES
Raquel Madaleno, Pedro Pissarra, Alfredo Gil Agostinho, Luís Curvo-Semedo, Filipe Caseiro-Alves
Centro Hospitalar e Universitário de Coimbra

3170- GASTRECTOMIA VERTICAL: REVISÃO DOS ACHADOS IMAGIOLÓGICOS NORMAIS E DAS COMPLICAÇÕES PÓS-CIRÚRGICAS
Ana Aguiar Ferreira, Manuel Cruz, João Macedo, Paula Gomes, Filipe Caseiro Alves
Centro Hospitalar e Universitário de Coimbra

3175 - ALTERAÇÕES DA MORFOLOGIA HEPÁTICA NA CIRROSE
Ana Aguiar Ferreira, João Macedo, Nuno Pereira da Silva, Paula Gomes, Filipe Caseiro Alves
Centro Hospitalar e Universitário de Coimbra

3190 - COMPLICAÇÕES PÓS-TRANSPLANTE HEPÁTICO - AVALIAÇÃO POR ECOGRAFIA E DOPPLER
Rita Camelo, Marta Costa, Regina Martins
Centro Hospitalar Lisboa Central – Hospital de Curry Cabral

3211 - O PAPEL DA RADIOFLUOROSCOPIA NA AVALIAÇÃO PÓS-CIRÚRGICA DO TUBO DIGESTIVO SUPERIOR
Nuno Ferreira Campos, Carolina Terra, José Ilharco, Filipe Caseiro-Alves, Luis Curvo Semedo
Centro Hospitalar e Universitário de Coimbra

3218 - AVALIAÇÃO IMAGIOLÓGICA DE COMPLICAÇÕES DE TRANSPLANTE PANCREÁTICO
Catarina Mira, Regina Martins, Mónica Ataíde, Luís Gargaté
Hospital Beatriz Ângelo, Centro Hospitalar Lisboa Central - Hospital Curry Cabral

3225 - AVALIAÇÃO IMAGIOLÓGICA DA CIRCULAÇÃO COLATERAL PORTO-SISTÉMICA NO CONTEXTO DE HIPERTENSÃO PORTAL
Filipa Duarte Figueiredo, João Felício Costa, João Cruz, Raquel Lameiras, Miguel Ramalho
Hospital Garcia de Orta

3226 - TRANSFORMAÇÃO NODULAR ANGIOMATÓIDE ESCLEROSANTE
Eugenia Pungo Tomás, João Raimundo, Nuno Alves, Manuela França
Centro Hospitalar do Porto – Hospital Geral de Santo António

3231 - DIAGNÓSTICO DIFERENCIAL DE FIBROSE RETROPERITONEAL
António Caetano, Ana Luísa Proença, Vasco Ramalho
Centro Hospitalar Lisboa Central – Hospital de Curry Cabral

3233 - ANOMALIAS DA VASCULARIZAÇÃO HEPÁTICA
Pedro Gil Oliveira, Cristina Ferreira, Manuel Cruz, Luís Curvo Semedo, Jorge Brito, José Ilharco, Filipe Caseiro Alves
Centro Hospitalar e Universitário de Coimbra

3246 - ILEUS BILIAR - UMA CAUSA RARA DE OCLUSÃO INTESTINAL
Rita Cruz, Catarina Mira, Afonso Gonçalves, Luís Gargaté
Hospital Beatriz Ângelo

3255 - PATOLOGIA DO INTESTINO DELGADO EM CONTEXTO DE URGÊNCIA: REVISÃO ICNOGRÁFICA
Filipa Andreia Vides Vilas Boas, Eugénia Tomás, João Amorim, Leonor Moutinho, Isabel Sapeira
Hospital de Santarém

3265 - ESPECTRO IMAGIOLÓGICO DE COMPLICAÇÕES PÓS COLECISTECTOMIA LAPAROSCÓPICA
João Felício Costa, Filipa Figueiredo, João Cruz, Raquel Lameiras, Miguel Ramalho
Hospital Garcia de Orta

3266 - HEMATOMAS ABDOMINAIS EM DOENTES ANTICOAGULADOS: ACHADOS EM TC
João Felício Costa, Filipa Figueiredo, Raquel Lameiras, João Cruz, Miguel Ramalho
Hospital Garcia de Orta

3280 - FISIOPATOLOGIA E CARACTERISTICAS SEMIOLÓGICAS DO MECANISMO DE PENETRAÇÃO E ASPIRAÇÃO PARA A VIA AÉREA NOS ESTUDOS CONTRASTADOS DE RADIOLOGIA CONVENCIONAL
Diogo Silva, Rita Camelo, Paula Santos
Centro Hospitalar Lisboa Central

3281 - DESCRIÇÃO SEMIOLÓGICA DE DIVERTÍCULOS/PSEUDODIVERTICULOS DO ESÓFAGO NOS EXAMES CONTRASTADOS DE RADIOLOGIA CONVENCIONAL E CORRELAÇÃO ANATÓMICA E PATOLÓGICA
Diogo Silva, Rita Camelo, Paula Santos
Centro Hospitalar Lisboa Central

3282 - PROCEDIMENTOS CIRÚRGICOS ASSOCIADOS HABITUALMENTE A CIRURGIAS DE GASTRECTOMIA TOTAL E SUBTOTAL E RESPECTIVAS CARACTERISTICAS SEMIOLÓGICAS ENCONTRADAS NOS ESTUDOS CONTRASTADOS DE RADIOLOGIA CONVENCIONAL
Diogo Silva, Sofia Alves, Ana Cordeiro, Paula Santos
Centro Hospitalar Lisboa Central

3283 - HÉRNIA DO HIATO - CARACTERÍSTICAS SEMIOLÓGICAS NOS ESTUDOS CONTRASTADOS DE RADIOLOGIA CONVENCIONAL
Diogo Silva, Rita Camelo, Paula Santos
Centro Hospitalar Lisboa Central

Radiologia Cabeça e Pescoço

2904 - RELEVÂNCIA DA VIDEOFLUOROSCOPIA DE DEGLUTIÇÃO NA AVALIAÇÃO MULTIDISCIPLINAR DE DISFAGIA
David Campos Correia, Rui Cabral, Fátima Cruz, Isabel Amaral
Centro Hospitalar de Lisboa Ocidental

2924 - EXPLORANDO NOVAS ÓRBITAS: O QUE O RADIOLOGISTA PODE OBSERVAR NA ECOGRAFIA OCULAR DE URGÊNCIA
Manuel Cruz, Mariana Oliveira, Maria Luz-Cachulo, Elisabete Pinto, Filipe Caseiro-Alves
Centro Hospitalar e Universitário de Coimbra

2944 - ECO-DOPPLER CAROTÍDEO E VERTEBRAL - PARÂMETROS TÉCNICOS E ACHADOS ECOGRÁFICOS MORFOLÓGICOS E HEMODINÂMICOS
Marta Costa, Rita Camelo, Regina Martins, Carolina Pinheiro, Cristina Rios, Fátima André
Centro Hospitalar Lisboa Central

3097 - NÓDULO DA TIRÓIDE - QUANDO REFERENCIAR PARA PUNÇÃO ASPIRATIVA?
Rodrigo Monteiro, Pedro Alves, José Saraiva, Luís Duarte Silva, Miguel Oliveira e Castro
Centro Hospitalar Universitário do Algarve

3129 - REVISÃO PICTÓRICA E LITERÁRIA DOS SISTEMAS DE CLASSIFICAÇÃO DE NÓDULOS DA TIROIDE DA ACR-TIRADS E DA EU-TIRADS: AS PEQUENAS GRANDES DIFERENÇAS
Ricardo Pereira Dias, André Peixoto, Leonor Fernandes, Inês Leite, Fonseca Santos
Centro Hospitalar Lisboa Norte

3196 - TUMORES PAROTÍDEOS BENIGNOS - ADENOMA PLEOMÓRFICO VS TUMOR DE WARTHIN: IMAGEM EM TC E RM
Rita Camelo, Diogo Silva, Nuno Carrilho Ribeiro, José Maria Barros, Rui Mateus Marques
Centro Hospitalar Lisboa Central, Hospital de São José

3213 - NÒDULOS DA TIROIDE: ABORDAGEM ACR TI-RADS
Nuno Ferreira Campos, Carolina Terra, Elisabete Pinto, Filipe Caseiro-Alves, Luis Curvo Semedo
Centro Hospitalar e Universitário de Coimbra

Radiologia Cardíaca e Vascular

2917 - VENOSA PROFUNDA: ABORDAGEM SISTEMÁTICA POR ECOGRAFIA COM DOPPLER
Pedro Oliveira Santos, Raquel Dias, Isabel Duarte, Regina Martins
Instituto Português de Oncologia de Lisboa Francisco Gentil, Centro Hospital de Lisboa Central - Hospital Curry Cabral

2937 - AVALIAÇÃO CAROTÍDEA POR ECO-DOPPLER
Ana Primitivo, Luis Cruz, João Almeida, Cristina Rios
Hospital Beatriz Ângelo

2953 - SÍNDROMES AÓRTICOS AGUDOS: REVISÃO PICTÓRICA DE UM DOS MAIORES PESADELOS NA URGÊNCIA
Manuel Cruz, Pedro Oliveira, Cristina Ferreira, Diogo Roriz, Elisabete Pinto, Filipe Caseiro-Alves
Centro Hospitalar e Universitário de Coimbra

3093 - HIPERTROFIA MIOCÁRDICA: COMO SIMPLIFICAR O DIAGNÓSTICO DIFERENCIAL
Raquel Madaleno, Pedro Pissarra, Bruno Graça, Paulo Donato, Alfredo Gil Agostinho, Filipe Caseiro Alves
Centro Hospitalar e Universitário de Coimbra

3118 - VARIANTES E ALTERAÇÕES ANATÓMICAS DAS ARTÉRIAS CORONÁRIAS - UMA REVISÃO PICTÓRICA COM CORONARIOGRAFIA POR TC
Cristina Ferreira Pedro Gil Oliveira, Manuel Cruz, Ana Luisa Lourenço, Manuela Gonçalo, Luis Curvo Semedo, Filipe Caseiro Alves
Centro Hospitalar e Universitário de Coimbra

3146 - ANOMALIAS CONGÉNITAS DA VEIA CAVA INFERIOR - COMO O SANGUE RETORNA AO CORAÇÃO?
Andreia Tereso, Ana Sofia Costa, Ana Germano, Ana Costa
Hospital Prof Doutor Fernando Fonseca

3147 - O QUE A TC DE TÓRAX NOS PODE DIZER SOBRE O CORAÇÃO
Tatiana de Melo, Vasco Herédia
Hospital Espírito Santo de Évora

3160 - EMERGÊNCIAS DA AORTA
Raquel Gaio, Sara Peixoto, João Leitão, José Fonseca Santos
Centro Hospitalar Lisboa Norte - Hospital de Santa Maria

3168 - MALFORMAÇÕES VASCULARES TORÁCICAS CONGÉNITAS: ACHADOS EM TC E RM
António Pedro Pissarra, Raquel Madaleno, Rui Alves Costa, Susana Basso, Maria Conceição Sanches, Filipe Caseiro Alves
Centro Hospitalar e Universitário de Coimbra

3180 - O PAPEL DA RADIOLOGIA NO SÍNDROME AÓRTICO AGUDO
Pedro Alves, Melanie Claudino
Centro Hospitalar Universitário do Algarve

3227 - SÍNDROME AÓRTICA AGUDA: TOMOGRAFIA COMPUTADORIZADA
Filipa Andreia Vides Vilas Boas, Eugénia Tomás, João Amorim, Leonor Moutinho, Isabel Sapeira
Hospital de Santarém

3242 - ECO-DOPPLER NA AVALIAÇÃO DE INSUFICIÊNCIA VENOSA DO MEMBRO INFERIOR
António Caetano, Marta Costa, Ana Luísa Proença, Regina Martins, Vasco Ramalho
Centro Hospitalar Lisboa Central - Hospital de Curry Cabral

3247 - GORDURA NO CORAÇÃO - REVISÃO PICTÓRICA
Rita Cruz, Gonçalo Freire, Luís Gargaté, António Ferreira, Hugo Marques
Hospital Beatriz Ângelo

3271 - SÍNDROME AÓRTICO AGUDO - IMPORTÂNCIA DA TOMOGRAFIA COMPUTORIZADA EM CONTEXTO DE URGÊNCIA
Ligia Barbosa Torres, Daniel Torres, Ana Cardoso
Centro Hospitalar Lisboa Central

3272 - SÍNDROME DA VEIA CAVA SUPERIOR - REVISÃO PICTÓRICA DOS ACHADOS NA TOMOGRAFIA COMPUTORIZADA
Ligia Barbosa Torres, Daniel Torres, Ana Cardoso
Centro Hospitalar Lisboa Central

3275 - PAPEL DA TOMOGRAFIA COMPUTORIZADA NA DETECÇÃO DE EXTRAVASAMENTO APÓS TRATAMENTO ENDOVASCULAR DE ANEURISMAS DA ARTÉRIA AORTA
Daniel Torres, Ligia Barbosa Torres, Pedro Mendonça
Centro Hospitalar Lisboa Central

Radiologia Génito-Urinária

2921 - ECOGRAFIA ESCROTAL NA URGÊNCIA
Ana Luísa Proença, Marta Costa, Lucinda Bogalho
Centro Hospitalar Lisboa Central - Hospital de Curry Cabral

2945 - PATOLOGIA ESCROTAL EM CONTEXTO DE URGÊNCIA
Miguel Franco Gago, Luísa Rosa, Cecília Lam
Centro Hospitalar Lisboa Ocidental

2946 - PATOLOGIA GINECOLÓGICA EM CONTEXTO DE URGÊNCIA
Miguel Franco Gago, Carolina Cairrão Padilha, Cecília Lam
Centro Hospitalar Lisboa Ocidental

2962 - PADRÕES METASTÁTICOS DO ADENOCARCINOMA DA PRÓSTATA
Inês Vieites Branco, Rita Miranda, Luciana Barbosa, Cristina Maciel
Centro Hospitalar Vila Nova de Gaia-Espinho

3000 - TUMOR TESTICULAR 'BURNED-OUT' - ASPECTOS CLÍNICO - RADIOLÓGICOS E DIAGNÓSTICO DIFERENCIAL
Miguel Franco Gago, João Diogo Oliveira, Tiago Saldanha, Cecília Lam
Centro Hospitalar Lisboa Ocidental

3032 - O VALOR DA RESSONÂNCIA MAGNÉTICA NA AVALIAÇÃO DE MASSAS OVÁRICAS
Eduardo Negrão, Beatriz Flor de Lima, João Rebelo, Célia Sousa, Bárbara Viamonte
Centro Hospitalar de São João

3083 - CARCINOMA DO ENDOMÉTRIO – INTERPRETAÇÃO SISTEMATIZADA DOS ACHADOS EM RM
Ana Luísa Lourenço, Cristina Ferreira, Cristina Marques, Ângela Marques
Centro Hospitalar Lisboa Central - Hospital dos Capuchos

3099 - CALICIAL ISOLADA
Eduardo Bandeira, Tiago Saldanha, Carla Saraiva, Ana Paula Vasconcelos
Centro Hospitalar Lisboa Ocidental

3194 - ONCOCITOMA RENAL VS CARCINOMA DE CÉLULAS RENAIS - DESAFIO IMAGIOLÓGICO
Rita Camelo, Diogo Silva, Nuno Carrilho Ribeiro, Rui Mateus Marques
Centro Hospitalar Lisboa Central, Hospital de São José

3203 - ENDOMETRIOSE – FISIOPATOLOGIA E PAPEL DA IMAGEM
Marta Barros, Luís Amaral Ferreira, Inês Abreu, Paulo Coelho, Pedro Belo Oliveira
Centro Hospitalar e Universitário de Coimbra

3241 - POTENCIALIDADE DA TC NO PLANEAMENTO CIRÚRGICO DA LITIASE RENAL: COMO PODEMOS AJUDAR O UROLOGISTA?
João Amorim, Ana Margarida Alves, Joana Maia, Diogo Carneiro, Vítor Cavadas, Nuno Alves, Manuela França
Centro Hospitalar do Porto

3248 - PIELONEFRITE AGUDA- O PAPEL DA IMAGEM NO DIAGNÓSTICO E PLANEAMENTO TERAPÊUTICO
Pilar da Cruz, Nuno Alves
Centro Hospitalar do Porto

3253 - ESTADIAMENTO DO CANCRO DA PRÓSTATA - REVISÃO PICTÓRICA
Rita Cruz, Lisa Agostinho, António Matos, Luís Gargaté, Jaime Calha
Hospital Beatriz Ângelo

3257 - INFECÇÃO DO TRACTO URINÁRIO - AVALIAÇÃO IMAGIOLÓGICA
Ricardo Mamede Antunes, Miguel Franco Gago, Carolina Cairrão Padilha, Eduardo Bandeira, Pedro Ferreira
Centro Hospitalar Lisboa Ocidental

Gestão e Qualidade em Radiologia

3262 - AVALIAÇÃO DE EXAMES DE IMAGEM REALIZADOS NO CONTEXTO DE SERVIÇO DE URGÊNCIA EM INSTITUIÇÃO HOSPITALAR
António Caetano, Ana Luísa Proença, Vasco Ramalho
Centro Hospitalar Lisboa Central – Hospital de Curry Cabral

Radiologia de Intervenção

3122 - POSSÍVEIS APÓS UMA BIÓPSIA TRANSTORÁCICA: DO PNEUMOTÓRAX AO AVC
Pedro Cabral de Melo, Tiago Pereira, Diogo Rocha, Lara Batista
Centro Hospitalar Vila Nova de Gaia / Espinho

3189 - BIÓPSIAS PULMONARES GUIADAS POR TC
Luís Amaral Ferreira, Marta Barros, João Filipe Costa, Fernando Alves, Amélia Estêvão
Centro Hospitalar e Universitário de Coimbra

3191 - BIÓPSIAS RENAIS GUIADAS POR ECOGRAFIA EM IDADE PEDIÁTRICA
Luís Amaral Ferreira, Inês Abreu, João Filipe Costa, Amélia Estêvão
Centro Hospitalar e Universitário de Coimbra

Radiologia Musculoesquelética e Densitometria Óssea

2880 - SÍNDROME DE PLICA SINOVIAL: UMA REVISÃO PICTÓRICA
Duarte Rosa, Pedro Santos, João Niza
Instituto Português de Oncologia de Lisboa Francisco Gentil

2892 - CONGÉNITA DO TARSO – ASPETOS IMAGIOLÓGICOS
Pedro Ninitas, Raquel Gaio, Luísa Lobo, José Fonseca Santos
Centro Hospitalar Lisboa Norte - Hospital de Santa Maria

2895 - PITFALLS NA AVALIAÇÃO IMAGIOLÓGICA DAS SACROILÍACAS - NEM TUDO O QUE BRILHA É SACROILEÍTE
David Campos Correia, P. Diana Afonso
Centro Hospitalar Lisboa Ocidental, Hospital Beatriz Ângelo

2900 - INSTABILIDADE FEMOROPATELAR
Ana Luísa Proença, Pedro Alves
Centro Hospitalar Lisboa Central – Hospital de Curry Cabral

2908 - ASPETOS PÓS-OPERATÓRIOS DOS SARCOMAS DAS EXTREMIDADES
Pedro Ninitas, José Eduardo Rosa, João Janeiro, José Fonseca Santos
Centro Hospitalar Lisboa Norte - Hospital de Santa Maria

2934 - ECOGRAFIA DA ARTICULAÇÃO TIBIOTÁRSICA - UMA ABORDAGEM SISTEMATIZADA
Carolina Cairrão Padilha, Ricardo Mamede Antunes, Lara Delgado, Francelina Fernandes
Centro Hospital Lisboa Ocidental

2940 - AVALIAÇÃO RADIOLÓGICA DO JOELHO: INCIDÊNCIAS E ANATOMIA RADIOGRÁFICA
Marta Costa, Ana Luísa Proença, António Caetano, Lucinda Bogalho, Regina Martins, Fátima André
Centro Hospitalar Lisboa Central

2947 - LESÕES LÍTICAS SEM CARACTERÍSTICAS DE AGRESSIVIDADE - DIAGNÓSTICO DIFERENCIAL
Miguel Franco Gago, Eduardo Bandeira Miranda, Cecília Lam
Centro Hospitalar Lisboa Ocidental

2970 - CARACTERIZAÇÃO DE HÉRNIAS DA PAREDE ABDOMINAL
Filipa Duarte Figueiredo, João Felício Costa, João Cruz, Raquel Lameiras, Miguel Ramalho
Hospital Garcia de Orta

3017 - TRAUMATISMO DO OMBRO: AVALIAÇÃO RADIOLÓGICA NA URGÊNCIA
Matilde Almeida e Sousa, António Proença Caetano, Carlos Teiga, Guida Matos Ferreira
Centro Hospitalar Lisboa Central – Hospital de Curry Cabral

3021 - ARTRITE REUMATÓIDE: A ACTUALIDADE DA RADIOGRAFIA DAS MÃOS
Matilde Almeida e Sousa, Lucinda Bogalho, Carlos Teiga, Guida Matos Ferreira
Centro Hospitalar Lisboa Central – Hospital de Curry Cabral

3033 - OSTEOARTROPATIA DE CHARCOT E OSTEOMIELITE: AS PATOLOGIAS MAIS COMUNS NO PÉ DIABÉTICO ATRAVÉS DE RESSONÂNCIA MAGNÉTICA
Eduardo Negrão, Beatriz Flor de Lima, Miguel Castro, Lina Melão
Centro Hospitalar de São João

3052 - ATÍPICAS DO FÉMUR - REVISÃO RADIOLÓGICA
Ana Sofia Alves, Pedro Alves, Ana Rosa Cordeiro
Centro Hospitalar Lisboa Central

3053 - AVALIAÇÃO DA MEDULA ÓSSEA POR RM – UMA ABORDAGEM PRÁTICA
João Cruz, João Costa, Raquel Lameiras, Filipa Figueiredo, Miguel Ramalho
Hospital Garcia de Orta

3058 - TUMORES ÓSSEOS BENIGNOS - ABORDAGEM DIAGNÓSTICA RADIOLÓGICA
Ana Sofia Alves, Diogo Silva, Pedro Alves, Ana Rosa Cordeiro
Centro Hospitalar Lisboa Central

3078 - DREPANOCITOSE – ENVOLVIMENTO MULTIORGÂNICO
Ana Luísa Lourenço, Filipa A. Sousa, Ângela Marques, Ana Cardoso
Centro Hospitalar Lisboa Central - Hospital dos Capuchos

3082 - TUMORES NEUROGÉNICOS DO APARELHO LOCOMOTOR – ACHADOS-CHAVE NA RM
Ana Luísa Lourenço, Cristina Ferreira, Cristina Marques, Ângela Marques
Centro Hospitalar Lisboa Central - Hospital dos Capuchos

3088 - PADRÃO MEDULAR ÓSSEO EM RESSONÂNCIA MAGNÉTICA: DO NORMAL AO PATOLÓGICO
João Rebelo, Célia Sousa, Inês Portugal, André Carvalho, Ana Sofia Preto, Lina Melão
Centro Hospitalar São João

3119 - QUANDO O NORMAL PARECE PATOLÓGICO - VARIANTES ANATÓMICAS DO TORNOZELO E PÉ, TUDO O QUE O RADIOLOGISTA DEVE SABER
Inês Portugal, Adriana Moreira, Miguel Castro
Centro Hospitalar São João

3126 - PAPOS E PAPINHOS: UMA REVISÃO SISTEMATIZADA DAS LESÕES DE PARTES MOLES MAIS FREQUENTEMENTE ENCONTRADAS
Raquel Baptista Dias, João Cunha Salvador, Alberto Vieira
Instituto Português de Oncologia de Lisboa, Centro Hospitalar São João

3130 - O PAPEL DA RADIOLOGIA NOS TUMORES ÓSSEOS MALIGNOS NO ADOLESCENTE E ADULTO JOVEM
Ricardo Pereira Dias, Pedro Ninitas, João Janeiro, Fonseca Santos
Centro Hospitalar Lisboa Norte

3164 - MEDIDAS NORMAIS DO MEMBRO SUPERIOR EM RADIOLOGIA CONVENCIONAL: O QUE O RADIOLOGISTA DEVE SABER
Miguel Correia da Silva, Ana Teresa Vilares, António J. Madureira
Centro Hospitalar São João

3167 - MEDIDAS NORMAIS DO MEMBRO INFERIOR EM RADIOLOGIA CONVENCIONAL: O QUE O RADIOLOGISTA DEVE SABER
Miguel Correia da Silva, Ana Teresa Vilares, António J. Madureira
Centro Hospitalar São João

3188 - ASPETOS IMAGIOLÓGICOS DAS FRATURAS DO TORNOZELO
João Carvalho, João Amorim, Arnaldo Sousa, Fernanda Reis, Manuela França
Centro Hospitalar do Porto

3192 - COMPLICAÇÕES DAS ROTURAS MUSCULARES
Diogo Roriz, Pedro Rabaça, Pedro Belo-Soares, Filipe Caseiro-Alves
Centro Hospitalar e Universitário de Coimbra

3195 - FEMURO-ACETABULAR - REVISÃO PICTÓRICA NA RADIOLOGIA CONVENCIONAL
Rita Camelo, Diogo Silva, Nuno Carrilho Ribeiro, Rui Mateus Marques
Centro Hospitalar Lisboa Central - Hospital de São José

3217 - RESSONÂNCIA MAGNÉTICA DO PLEXO BRAQUIAL
Diogo Roriz, Inês Abreu, Pedro Belo Soares, Paulo Coelho, Filipe Caseiro-Alves
Centro Hospitalar e Universitário de Coimbra

3223 - EDEMA ÓSSEO NO JOELHO – SUAS CAUSAS E RESPECTIVA FISIOPATOLOGIA
José Saraiva, André Teixeira Gomes, Carlos Bilreiro, Ana Rita Ventosa, Rodrigo Monteiro, Bruno Santos, Miguel Oliveira e Castro
Centro Hospitalar Universitário do Algarve

3229 - LESÕES MUSCULARES EM ATLETAS DE ALTA COMPETIÇÃO: O QUE O RADIOLOGISTA PRECISA DE SABER
João Cruz, Raquel Lameiras, Filipa Figueiredo, Vasco Mascarenhas
Hospital Garcia de Orta

3237 - SISTEMÁTICA NO ESTUDO RADIOGRÁFICO DO PÉ
Filipa Duarte Figueiredo, João Felício Costa, João Cruz, Raquel Lameiras, Miguel Ramalho
Hospital Garcia de Orta

3239 - LESÕES "TUMOR-LIKE" DOS TECIDOS MOLES DO JOELHO
Pedro Gil Oliveira, Cristina Ferreira, Manuel Cruz, Cristina Marques, José Ilharco, Filipe Caseiro Alves
Centro Hospitalar Universitário do Algarve

3259 - RADIOGRAFIA CONVENCIONAL DO JOELHO – UMA ABORDAGEM NUM CONTEXTO DE URGÊNCIA
Raquel Lameiras, João Cruz, Filipa Figueiredo, João Costa, António P. Matos, Miguel Ramalho
Hospital Garcia de Orta

3260 - ENDOMETRIOSE DA CICATRIZ CIRÚRGICA
Filipa Duarte Figueiredo, João Felício Costa, João Cruz, Raquel Lameiras, Miguel Ramalho
Hospital Garcia de Orta

Radiologia Pediátrica

2881 - ARTRITE IDIOPÁTICA JUVENIL: O QUE O RADIOLOGISTA GERAL DEVE SABER
Natalie Antunes, Pedro Alves, Jorge Furtado
Centro Hospitalar Lisboa Central - Hospital da Estefânia

2894 - HEPATOBLASTOMA: REVISÃO DAS CARACTERÍSTICAS IMAGIOLÓGICAS EM TC E RM
Diogo Fonseca, Nuno Almeida Costa, Diana Foyedo, João Garrido Santos, Susana Rodrigues, Lúcia Samouco, Susana Dias
Instituto Português de Oncologia do Porto Francisco Gentil

2897 - REVISÃO DO ESTADIAMENTO DO NEUROBLASTOMA SEGUNDO O PROJETO DO INTERNATIONAL NEUROBLASTOMA RISK GROUP (INRG)
Diogo Fonseca, Nuno Almeida Costa, Diana Foyedo, João Garrido Santos, Susana Rodrigues, Lúcia Samouco, Susana Dias
Instituto Português de Oncologia do Porto Francisco Gentil

2907 - LINHAS E TUBOS EM RADIOGRAFIA NEONATAL
Ana Sofia L. Moreira, André Henriques, Ana Rita Ventosa, José Luis Ferreira, Carolina Carneiro, Henrique Patrício
Centro Hospitalar Universitário do Algarve

2913 - MASSAS CERVICAIS NA POPULAÇÃO PEDIÁTRICA
Luísa Amado Costa, André Peixoto, Luísa Lobo, José Fonseca Santos
Centro Hospitalar Lisboa Norte - Hospital de Santa Maria

2915 - A RADIOGRAFIA ABDOMINAL SIMPLES NO DIAGNÓSTICO DE MALFORMAÇÕES CONGÉNITAS DO TRATO DIGESTIVO
Sara Peixoto, Raquel Gaio, Pedro Lameira, Luísa Lobo, José Fonseca Santos
Centro Hospitalar Lisboa Norte - Hospital de Santa Maria

2925 - ECOGRAFIA DO CANAL RAQUIDIANO EM RECÉM-NASCIDOS: ACHADOS NORMAIS
Sofia Dutra, Pedro Cordeiro, Pedro Paulo Mendes, Eugénia Soares
Hospital do Divino Espírito Santo de Ponta Delgada, Centro Hospitalar Lisboa Central - Hospital Dona Estefânia

2926 - LESÕES QUÍSTICAS DO TÓRAX NO RECEM-NASCIDO: DILEMA DIAGNÓSTICO
João Amorim, João Louro, Joana Pinto, Ana Margarida Alves, Beatriz Ramos, Sara Magalhães, Nuno Alves
Centro Hospitalar do Porto

2927 - AVALIAÇÃO IMAGIOLÓGICA DOS DISRAFISMOS ESPINAIS
Sofia Dutra, Pedro Cordeiro, Pedro Paulo Mendes, Eugénia Soares
Hospital do Divino Espírito Santo de Ponta Delgada, Centro Hospitalar Lisboa Central - Hospital Dona Estefânia

2950 - "PITFALLS" NO DIAGNÓSTICO DE TUMORES ÓSSEOS BENIGNOS EM IDADE PEDIÁTRICA
Adriana Moreira, Inês Portugal, Patrícia Leitão, João Rebelo, Lina Melão
Centro Hospitalar São João

2971 - RENAIS PEDIÁTRICOS: A EXPERIÊNCIA DE UM CENTRO ONCOLÓGICO
João Cunha Salvador, Pedro Santos, Mónica Coutinho, Conceição e Silva
Instituto Português de Oncologia de Lisboa Francisco Gentil

2990 - ABORDAGEM E DIAGNÓSTICO DE MASSAS CERVICAIS NA CRIANÇA
Rafaela Sousa, Sofia Dutra, Sofia Amante, Mariana Chaves, Emanuel Esgaio, Zélia Rego, Rosa Cruz
Hospital do Divino Espirito Santo de Ponta Delgada

2995 - MANIFESTAÇÕES PULMONARES E ABDOMINAIS DA FIBROSE QUÍSTICA
Sofia Amante, Rafaela Sousa, Mariana Chaves, Sofia Dutra, Rui Amaral, Rosa Cruz
Hospital do Divino Espirito Santo de Ponta Delgada

3004 - MANIFESTAÇÕES PULMONARES DA FIBROSE QUÍSTICA - REVISÃO PICTÓRICA
Joana Pinto, Ana Margarida Alves, João Louro, João Carvalho, Sara Magalhães, Catarina Fernandes, Manuela França
Centro Hospitalar do Porto

3005 - MALFORMAÇÕES RENAIS CONGÉNITAS:REVISÃO PICTÓRICA
Filipa de Sousa Costeira, Fernanda Gomes, Filipa Vieira, Carolina Leite, Vasco Mendes
Hospital de Braga

3008 - DA DISPLASIA DE DESENVOLVIMENTO DA ANCA: QUANDO E COMO PROCEDER
Gonçalo Freire, Catarina Mira, Ana Primitivo, Maria Helena Valentim, Joana Paiva
Hospital Beatriz Ângelo

3022 - APRESENTAÇÃO IMAGIOLÓGICA DA ESCLEROSE TUBEROSA: DA ESCLEROSE ÀS TUBEROSIDADES
João Diogo Oliveira, Isa Martins
Centro Hospitalar Lisboa Ocidental

3037 - AVALIAÇÃO IMAGIOLÓGICA DO POSICIONAMENTO DOS DISPOSITIVOS USADOS NOS CUIDADOS INTENSIVOS NEONATAIS: LINES AND TUBES
Sofia Costa, Willian Schmitt, Cláudia Videira, Sérgio Ferreira
Hospital Professor Doutor Fernando Fonseca

3038 - TÓRAX NEONATAL: ALTERAÇÕES PATOLÓGICAS NA RADIOGRAFIA
Sofia Costa, Pedro Marques, Cláudia Videira, Sérgio Ferreira
Hospital Professor Doutor Fernando Fonseca

3043 - CLISTER OPACO NA IDADE PEDIÁTRICA: INDICAÇÕES, EXECUÇÃO TÉCNICA E PRINCIPAIS ACHADOS IMAGIOLÓGICOS
Pedro Marques, Liudmila David, Pedro João, Ana Tavares
Hospital Professor Doutor Fernando Fonseca

3044 - REVISÃO PICTÓRICA DOS ACHADOS RADIOLÓGICOS EM SITUAÇÕES DE ASPIRAÇÃO E INGESTÃO DE CORPOS ESTRANHOS, PARTICULARMENTE EM CRIANÇAS
Pedro Marques, Andreia Tereso, Pedro João, Ana Tavares
Hospital Professor Doutor Fernando Fonseca

3045 - URETROCISTOGRAFIA PERMICCIONAL NA PEDIATRIA: INDICAÇÕES, EXECUÇÃO TÉCNICA E PRINCIPAIS ACHADOS IMAGIOLÓGICOS
Pedro Marques, Sofia Costa, Pedro João, Ana Tavares
Hospital Professor Doutor Fernando Fonseca

3051 - ECOGRAFIA DA ANCA EM PEDIATRIA – O QUE O RADIOLOGISTA DEVE SABER
Ana C Vieira, Maria J Noruegas, Maria C Sanches
Centro Hospitalar e Universitário de Coimbra - Hospital Pediátrico de Coimbra

3061 - AVALIAÇÃO ECOGRÁFICA DA DOENÇA INFLAMATÓRIA INTESTINAL EM IDADE PEDIÁTRICA
Gisela Andrade, Sofia Costa, Ana Nassauer Mónica, Ana Tavares
Hospital Prof. Doutor Fernando Fonseca

3062 - ECOGRAFIA TORÁCICA NA CRIANÇA
Gisela Andrade, Pedro Marques, Liudmila David, Ana Nassauer Mónica, Ana Tavares
Hospital Prof. Doutor Fernando Fonseca

3063 - AVALIAÇÃO PRÉ-NATAL DE MALFORMAÇÕES: ECOGRAFIA E RESSONÂNCIA MAGNÉTICA FETAL
Filipa Costeira, Cátia Esteves, Carolina Leite, Alexandra Cadilhe, Vasco Mendes
Hospital de Braga

3064 - INVAGINAÇÃO INTESTINAL EM IDADE PEDIÁTRICA
Filipa de Sousa Costeira, Cátia Esteves, Filipa Vieira, Manuela Certo, Carolina Leite, Vasco Mendes
Hospital de Braga

3070 - CISTOURETEROGRAFIA RETROGRADA EM IDADE PEDIÁTRICA - RECOMENDAÇÕES E ACHADOS RADIOGRÁFICOS
Pedro Guilherme João Magalhães, Fernando Matos, Pedro Patrão, Gabriel Gerediaga, Duarte Silva
Centro Hospitalar Tondela - Viseu

3071 - ECOGRAFIA DO JOELHO EM DOENTES PEDIÁTRICOS
Pedro Guilherme João Magalhães, Fernando Matos, Pedro Patrão, Gabriel Gerediaga, Duarte Silva
Centro Hospitalar Tondela - Viseu

3073 - DISPLASIA DA ANCA - O QUE UM RADIOLOGISTA DEVE SABER
Patrícia Costa, Tiago Lino, Carlos Abel Ribeiro, Catarina Abreu Silva, Maria José Ribeiro, Jorge Machado
Hospital Pedro Hispano

3096 - PAPEL DA RADIOLOGIA CONVENCIONAL NA AVALIAÇÃO DA ARTRITE IDIOPÁTICA JUVENIL: UTILIDADE E LIMITAÇÕES
Ana Teresa Vilares, Miguel Correia da Silva, Anabela Silva
Centro Hospitalar São João

3100 - ESTENOSE HIPERTRÓFICA DO PILORO - UM DIAGNÓSTICO ECOGRÁFICO
Eduardo Bandeira, Miguel Gago, Nuno Correia, Ricardo Mamede Antunes, Ana Paula Vasconcelos
Centro Hospitalar Lisboa Ocidental

3101 - HIDRONEFROSE CONGÉNITA
Eduardo Bandeira, Carolina Padilha, Carla Saraiva, Ana Paula Vasconcelos
Centro Hospitalar Lisboa Ocidental

3103 – EERGÊNCIA ABDOMINAL NÃO TRAUMÁTICA NA POPULAÇÃO PEDIÁTRICA - O PAPEL DO RADIOLOGISTA
Inês Portugal, Andreia Moreira, Miguel Castro, Daniela Pinto
Centro Hospitalar São João

3105- SÍNDROME FETAL DA VARFARINA - MANIFESTAÇÕES ÓSSEAS DA EXPOSIÇÃO IN UTERO
Eduardo Bandeira , Luísa Rosa, Ricardo Mamede Antunes, Carla Saraiva, Ana Paula Vasconcelos
Centro Hospitalar Lisboa Ocidental

3132 - MALFORMAÇÕES CONGÉNTIAS TORÁCICAS REVISITADAS
Fernanda Gomes Filipa Costeira, André Oliveira, Cátia Esteves, Pedro Oliveira
Hospital de Braga

3136 - FRATURAS NA POPULAÇÃO PEDIÁTRICA
José Ferreira, Luís Silva, Ana Gameiro, Carla Bahia
Centro Hospitalar Universitário do Algarve

3138 - ARTROPATIA HEMOFÍLICA PRECOCE: APLICAÇÃO DO MÉTODO HEAD-US NO ÂMBITO DE UMA CONSULTA MULTIDISCIPLINAR
Ana Rita Ventosa, Henrique Patrício
Centro Hospitalar e Universitário do Algarve

3139 - CORPOS ESTRANHOS NA VIA AÉREA – CRIANÇAS
José Eduardo Rosa, Ana Luisa Costa, Luísa Lobo, José Fonseca Santos
Centro Hospitalar Lisboa Norte - Hospital de Santa Maria

3140 - ANEMIA DAS CÉLULAS FALCIFORMES EM CRIANÇAS - COMO RECONHECER AS SUAS COMPLICAÇÕES
Andreia Tereso, Gisela Andrade, Ana Tavares
Hospital Prof Doutor Fernando Fonseca

3143 - HIPERTRÓFICA DO PILORO (EHP) – O QUE O RADIOLOGISTA DEVE SABER
Pedro Patrão, Sofia Teixeira, Guilherme Magalhães, Fernando Matos, Joana Rodrigues, Filipa Ribeiro, Duarte Silva
Centro Hospitalar Tondela-Viseu

3158 - ASPECTOS IMAGIOLÓGICOS DA DOENÇA DE CROHN EM IDADE PEDIÁTRICA
Raquel Gaio, Luísa Costa, Luísa Lobo, José Fonseca Santos
Centro Hospitalar Lisboa Norte – Hospital de Santa Maria

3162 - DOENÇA DE HIRSCHSPRUNG – REVISÃO TEÓRICA E CONTRIBUTO IMAGIOLÓGICO
Sofia Amante, Sofia Dutra, Rafaela Sousa, Mariana Chaves, Rui Amaral, Rosa Cruz
Hospital Do Divino Espírito Santo de Ponta Delgada

3171 - BIÓPSIA RENAL PERCUTÂNEA ECO-GUIADA NA CRIANÇA: EXPERIENCIA DE NOVE ANOS NO NOSSO SERVIÇO
António Pedro Pissarra, Ângela Moreira, Maria José Noruegas
Centro Hospitalar e Universitário de Coimbra

3182 - DISPOSITIVOS EM RADIOLOGIA CONVENCIONAL: ESPECIFICIDADES DA NEONATOLOGIA
Miguel Correia da Silva, Ana Teresa Vilares, Daniela Pinto, António J. Madureira
Centro Hospitalar São João

3184 - ESCOLIOSE IDIOPÁTICA DO ADOLESCENTE - O QUE TODOS DEVIAM SABER
João Louro, Joana Pinto, João Carvalho, Pedro Varzim, Manuela França
Centro Hospitalar do Porto

3185 - SARCOMA DE EWING: AVALIAÇÃO APÓS QUIMIOTERAPIA NEOADJUVANTE
Diogo Fonseca, Nuno Almeida Costa, Diana Foyedo, João Garrido Santos, Susana Rodrigues, Lúcia Samouco, Susana Dias
Instituto Português de Oncologia do Porto Francisco Gentil

3200 - ENCEFALITE DE RASMUSSEN
Eugenia Pungo Tomás João Raimundo, Nuno Alves, Manuela França
Centro Hospitalar do Porto

3205 - CARACTERÍSTICAS IMAGIOLÓGICAS E ESTUDOS MÉTRICOS DA PATOLOGIA DA ANCA PEDIÁTRICA NA RADIOLOGIA CONVENCIONAL
Rita Pina Prata, Ana Nunes, Pedro Paulo Mendes, Maria Eugénia Soares
Hospital Dr. Nélio Mendonça - SESARAM, E.P.E., Centro Hospitalar Lisboa Central - Hospital Dona Estefânia

3208 - TUMORES ÓSSEOS NA CRIANÇA – BENIGNO OU MALIGNO?
Ana C Vieira, Inês Balacó, Paulo Coelho
Centro Hospitalar e Universitário de Coimbra - Hospital Pediátrico de Coimbra

3210 - CISTOGRAFIA EM IDADE PEDIÁTRICA - TÉCNICA, INDICAÇÕES, PRINCIPAIS ACHADOS IMAGIOLÓGICOS E NOVAS PERSPECTIVAS
Rita Pina Prata, Ana Nunes, Pedro Paulo Mendes, Maria Eugénia Soares
Hospital Dr. Nélio Mendonça - SESARAM, E.P.E., Centro Hospitalar Lisboa Central - Hospital Dona Estefânia

3212 - MANIFESTAÇÕES ÓSSEAS DE HISTIOCITOSE DE CÉLULAS DE LANGERHANS
Miguel Braga, Sofia Santos, João Paulo Conceição e Silva
Instituto Português de Oncologia de Lisboa Francisco Gentil

3214 - TUBERCULOSE PULMONAR EM IDADE PEDIÁTRICA
Catarina Mira, Gonçalo Freire, Ana Margarida Primitivo, Maria Helena Valentim, Joana Paiva, Mónica Ataíde, Luís Gargaté
Hospital Beatriz Ângelo

3216 - OSTEOMIELITE EM IDADE PEDIÁTRICA
Catarina Mira, Gonçalo Freire, Ana Margarida Primitivo, Maria Helena Valentim, Joana Paiva, Mónica Ataíde, Luís Gargaté
Hospital Beatriz Ângelo

3219 - LESÕES QUÍSTICAS DO OVÁRIO EM IDADE PEDIÁTRICA - SINAIS DE ALERTA
Patrícia Costa, Ana Lia Gonçalo, Catarina Abreu Silva, Maria José Ribeiro, Jorge Machado
Hospital Pedro Hispano, Matosinhos

3224 - PESCOÇO URGENTE EM IDADE PEDIÁTRICA
Pedro Ninitas, Ana Luísa Costa, Sónia Palma, Luísa Lobo
Centro Hospitalar Lisboa Norte - Hospital de Santa Maria

3228 - LINFOMA B DIFUSO DE GRANDES CÉLULAS – A MESMA ENTIDADE, DIFERENTES FORMAS DE APRESENTAÇÃO
Ana C Vieira, Paulo Coelho; Susana Basso; Maria C Sanches; Angela Moreira; Sónia Alves; Manuel J Brito; Maria J Noruegas
Centro Hospitalar e Universitário de Coimbra - Hospital Pediátrico de Coimbra

3232 - NEFROBLASTOMA - O QUE O RADIOLOGISTA PRECISA DE SABER
Pedro Azevedo, Bernardete Rodrigues, Fernando Matos, Pedro Patrão, Diogo Fonseca, Nuno Ribeiro, Duarte Silva
Centro Hospitalar Tondela-Viseu, Instituto Português de Oncologia do Porto Francisco Gentil

3249 - ESTENOSE HIPERTRÓFICA DO PILORO - O QUE TODOS OS RADIOLOGISTAS DEVEM SABER
Rita Cruz, Pedro Sousa, Luís Gargaté, Joana Paiva
Hospital Beatriz Ângelo

3251 - COMPLICAÇÕES ABDOMINAIS APÓS TRANSPLANTE DE MEDULA ÓSSEA NA POPULAÇÃO PEDIÁTRICA
Diana Foyedo, Helena Torrão, Cláudia Carneiro, Diogo Fonseca, Nuno Almeida Costa, Susana Lopes, Lúcia Samouco, João Garrido Santos, Margarida Gouvêa
Instituto Português de Oncologia do Porto Francisco Gentil

Senologia

3240 - QUIMIOTERAPIA NEO-ADJUVANTE NO CANCRO DA MAMA - O PAPEL DA IMAGEM NO PLANEAMENTO TERAPEUTICO
Pilar da Cruz, Elisa Abreu, Fernanda Reis
Centro Hospitalar do Porto

3267 - AVALIAÇÃO IMAGIOLÓGICA E ABORDAGEM DAS LESÕES PAPILARES MAMÁRIAS
Ligia Barbosa Torres, Mariana Lima, Daniel Torres, Isabel Oliveira, Ana Luísa Fontes, Paula Santos, Inês Reis
Centro Hospitalar Lisboa Central

3268 - AVALIAÇÃO IMAGIOLÓGICA DA MAMA PÓS-CIRÚRGICA
Ligia Barbosa Torres, Daniel Torres, Ana Luísa Fontes, Isabel Oliveira, Paula Santos, Inês Reis
Centro Hospitalar Lisboa Central

Radiologia Torácica

2879 - ESTADIAMENTO DO CANCRO DO PULMÃO: O QUE MUDA NA NOVA CLASSIFICAÇÃO TNM?
Duarte Rosa, Pedro Santos, Raquel Dias, Isabel Duarte
Instituto Português de Oncologia de Lisboa Francisco Gentil

2882 - "IT'S A WOMAN'S WORLD!": PATOLOGIA TORÁCICA EXCLUSIVA DO SEXO FEMININO
Natalie Antunes, Teresa Margarida Cunha, Rosana Santos, Cecília Leal, Otília Fernandes, Luísa Figueiredo
Centro Hospitalar Lisboa Central - Hospital Santa Marta

2884 - AS MUITAS FACES DO SÍNDROME DE DIFICULDADE RESPIRATÓRIA
Natalie Antunes, Rosana Santos, Cecília Leal, Otília Fernandes, Luísa Figueiredo
Centro Hospitalar Lisboa Central - Hospital Santa Marta

2885 - LESÕES NEUROENDRÓCRINAS PULMONARES - UM LARGO ESPECTRO DE AGRESSIVIDADE
Pedro Oliveira Santos, João Salvador, João Pedro Caldeira, Isabel Duarte
Instituto Português de Oncologia de Lisboa Francisco Gentil

2890 - UTILIDADE DIAGNÓSTICA DA ECOGRAFIA TORÁCICA
Duarte Rosa, Pedro Santos, João Salvador, João Pedro Caldeira
Instituto Português de Oncologia de Lisboa Francisco Gentil

2903 - TUBERCULOSE PULMONAR: ASPETOS RADIOLÓGICOS
Ana Luísa Proença, António Proença Caetano, Marta Costa, Lucinda Bogalho
Centro Hospitalar Lisboa Central - Hospital de Curry Cabral

2906 - THINK OUTSIDE THE BOX - TÓRAX PARA LÁ DOS PULMÕES
Ana Sofia L. Moreira, Raquel Dias, Pedro Alves, Rodrigo Monteiro, Jorge Pereira, Miguel Oliveira e Castro, Mónica Diniz
Centro Hospitalar Universitário do Algarve, Instituto Português de Oncologia de Lisboa Francisco Gentil

2911 - PADRÕES TÍPICOS E ATÍPICOS DA SARCOIDOSE
Inês Abreu, Diogo Roriz, Luís Ferreira, Ângela Moreira, Luísa Teixeira, Amélia Estêvão
Centro Hospitalar e Universitário de Coimbra

2922 - UPDATE DA CLASSIFICAÇÃO DOS COMPARTIMENTOS DO MEDIASTINO: FOCO NAS LESÕES TORÁCICAS PARAVERTEBRAIS
Natalie Antunes, Luís Cerqueira; Cecília Leal
Centro Hospitalar Lisboa Central - Hospital Santa Marta, Hospital de S. José

2923 - REVISITANDO AS LINHAS, FAIXAS E INTERFACES DO MEDIASTINO NA RADIOGRAFIA DO TÓRAX
Manuel Cruz, Pedro Oliveira, Cristina Ferreira, Fernanda Cruz, Elisabete Pinto, Filipe Caseiro-Alves
Centro Hospitalar e Universitário de Coimbra

2929 - DOENÇAS DA TRAQUEIA: ESPECTRO IMAGIOLÓGICO EM TC
André Carvalho, Patrícia Leitão, Adriana Moreira, Nuno Silva, Rui Cunha
Centro Hospitalar de São João

2930 - DOENÇAS LINFOPROLIFERATIVAS PULMONARES
André Carvalho, Patrícia Leitão, Inês Portugal, Nuno Silva, Rui Cunha
Centro Hospitalar de São João

2931 - DERRAME PLEURAL EM DIFERENTES MODALIDADES DE IMAGEM (RX, US E TC)
Ana Primitivo, Pedro Sousa, Castelo Branco
Hospital Beatriz Ângelo

2935 - DOENÇA PLEURO-PULMONAR ASSOCIADA A ASBESTOS: UMA EXPOSIÇÃO NO PASSADO, UMA DOENÇA DO PRESENTE
Carolina Cairrão Padilha, Lara Delgado
Centro Hospitalar Lisboa Ocidental

2936 - HEMOPTISES: O PAPEL DA TC NO SEU DIAGNÓSTICO
João Macedo, Marta Barros; Ana Aguiar Ferreira; Nuno Pereira da Silva; Fernando Alves; Filipe Caseiro Alves
Centro Hospitalar e Universitário de Coimbra

2941 - RADIOGRAFIA DE TÓRAX NA ABORDAGEM PRIMORDIAL DE MASSAS MEDIASTÍNICAS
Marta Costa, Vera Carvalho, Carina Ruano, Regina Martins, Otília Fernandes, Fátima André
Centro Hospitalar de Lisboa Central

2949 - NÓDULOS PULMONARES CAVITADOS - CONTEXTO CLÍNICO E RADIOLÓGICO NO DIAGNÓSTICO DIFERENCIAL
Miguel Franco Gago, Nuno Correia, Cecília Lam
Centro Hospitalar Lisboa Ocidental

2961 - SEQUESTRO PULMONAR: UMA REVISÃO IMAGIOLÓGICA
Inês Vieites Branco, João Pedro Monteiro, Susana Lareiro, Pedro Fernandes, Francisco Valente, Ana Almeida, Luciana Barbosa
Centro Hospitalar Vila Nova de Gaia-Espinho

2964 - DISPOSITIVOS MÉDICOS EM RADIOGRAFIA DE TÓRAX
Sofia Gonçalves Teixeira, Nuno Ribeiro, Pedro Patrão, Ângela Figueiredo, Duarte Silva
Centro Hospitalar Tondela - Viseu

2966 - PRINCIPAIS MANIFESTAÇÕES TORÁCICAS EM RADIOLOGIA CONVENCIONAL E TC DE ALTA RESOLUÇÃO EM DOENTES IMUNODEPRIMIDOS
Nuno Pereira da Silva, João Macedo, Ana Aguiar Ferreira, Inês Abreu, Fernanda Torres, Filipe Caseiro-Alves
Centro Hospitalar e Universitário de Coimbra

2972 - O NÓDULO PULMONAR INCIDENTAL: UMA ATUALIZAÇÃO
João Cunha Salvador, Pedro Oliveira Santos, Mónica Coutinho
Instituto Português de Oncologia de Lisboa Francisco Gentil

2977 - DISPOSITIVOS MÉDICOS CARDIOVASCULARES NA RADIOLOGIA CONVENCIONAL DE TÓRAX – DO RECONHECIMENTO À AVALIAÇÃO DO SEU CORRETO POSICIONAMENTO
Vera Brazão de Carvalho, João Roque de Almeida, Marta Costa, Alexandra Araújo, Otília Fernandes, Luísa Figueiredo
Centro Hospitalar Lisboa Central

2981 - O TÓRAX NAS DOENÇAS DO TECIDO CONJUNTIVO: COMPARANDO A ARTRITE REUMATÓIDE E O LÚPUS ERITEMATOSO SISTÉMICO
Pedro Lameira, Paula Campos, Afonso Gonçalves, Vítor Teixeira, Nikita Khmelinskii, José Fonseca Santos
Centro Hospitalar Lisboa Norte

2983 - TROMBOEMBOLISMO PULMONAR NO RAIO-X DE TÓRAX
Pedro Lameira, Sara Peixoto, Paula Campos, Afonso Gonçalves, José Fonseca Santos
Centro Hospitalar Lisboa Norte

2984 - MANIFESTAÇÕES IMAGIOLÓGICAS DA PATOLOGIA PLEURAL
Ana Margarida Alves, João Louro, João Carvalho, Manuela França, Raquel Maia
Centro Hospitalar do Porto

2985 - DOENÇAS INTERSTICIAIS PULMONARES ASSOCIADAS AO TABAGISMO
Maria Ana Serrado, Otília Fernandes, Luísa Figueiredo
Hospital Central do Funchal, Sesaram, E.P.E., Centro Hospitalar de Lisboa Central - Hospital de Santa Marta

2986 - DOENÇA PULMONAR QUÍSTICA
Luísa Amado Costa, José Eduardo Rosa, Paula Campos, José Fonseca Santos
Centro Hospitalar Lisboa Norte - Hospital de Santa Maria

2987 - AVANÇOS NA TC TORÁCICA: DA DOSE AO PÓS-PROCESSAMENTO
Maria Ana Serrado, Otília Fernandes, Luísa Figueiredo
Hospital Central do Funchal, Sesaram, E.P.E., Centro Hospitalar de Lisboa Central - Hospital de Santa Marta

2989 - ASBESTOSE E MESOTELIOMA PLEURAL MALIGNO
Rafaela Sousa, Sofia Dutra, Sofia Amante, Mariana Chaves, Emanuel Esgaio, Zélia Rego, Rosa Cruz
Hospital do Divino Espirito Santo de Ponta Delgada

2991 - SINAIS CLÁSSICOS NA TOMOGRAFIA COMPUTORIZADA DO TÓRAX – REVISÃO PICTÓRICA
Sofia Amante, Mariana Chaves, Sofia Dutra, Rafaela Sousa, Rui Amaral, Rosa Cruz
Hospital do Divino Espirito Santo de Ponta Delgada

2992 - PNEUMONIAS INTERSTICAIS IDIOPÁTICAS: O DIAGNÓSTICO DIFERENCIAL
Rafaela Sousa, Sofia Dutra, Sofia Amante, Mariana Chaves, Emanuel Esgaio, Zélia Rego, Rosa Cruz
Hospital do Divino Espirito Santo de Ponta Delgada

2993 - VARIANTES ANATÓMICAS DA VASCULARIZAÇÃO TORÁCICA
Rafaela Sousa, Sofia Dutra, Sofia Amante, Mariana Chaves, Emanuel Esgaio, Zélia Rego, Rosa Cruz
Hospital do Divino Espirito Santo de Ponta Delgada

2996 - PNEUMONIA CRIPTOGÉNICA ORGANIZATIVA – REVISÃO PICTÓRICA
Ana Primitivo, Gonçalo Freire; Catarina Mira; Castelo Branco
Hospital Beatriz Ângelo

2998 - DOENÇAS PULMONARES QUÍSTICAS
Ana Margarida Alves, João Amorim, Filipa Vilas Boas, Raquel Maia, Manuela França
Centro Hospitalar do Porto

3002 - RADIOGRAFIA DO TÓRAX NORMAL EM ADULTOS E EM CRIANÇAS: UMA VISÃO COMPARATIVA
Sofia Santos, Miguel Braga; João Paulo Conceição e Silva
Instituto Português de Oncologia de Lisboa Francisco Gentil

3003 - O EMBOLISMO PULMONAR E O PAPEL DA ANGIOGRAFIA POR TC NO SEU DIAGNÓSTICO
Joana Pinto, Ana Margarida Alves, João Amorim, Catarina Fernandes, Ana Luisa Duarte, Manuela França
Centro Hospitalar do Porto

3006 - SARCOIDOSE PULMONAR: UMA REVISÃO PICTÓRICA
Gonçalo Freire, Ana Primitivo, Catarina Mira, Maria Helena Valentim, Jaime Calha
Hospital Beatriz Ângelo

3009 - ANOMALIAS CONGÉNITAS DO PULMÃO: REVISÃO PICTÓRICA
Célia Sousa, João Rebelo, Márcio Rodrigues, Adriana Moreira, Inês Portugal, Daniela Pinto, José Miguel Pereira
Centro Hospitalar São João

3010 - HIPOTRANPARÊNCIAS NA RADIOGRAFIA TORÁCICA - CONSOLIDAÇÃO E ATELECTASIA
Teresa Neves, Carina Ruano, Ana Neto, Otília Fernandes
Centro Hospitalar de Lisboa Central

3012 - CRITÉRIOS DIAGNÓSTICOS DE FIBROSE PULMONAR IDIOPÁTICA
Célia Sousa, João Rebelo, Márcio Rodrigues, Adriana Moreira, Inês Portugal, José Miguel Pereira
Centro Hospitalar de São João

3013 - CAUSAS INCOMUNS DE BRONQUIECTASIAS: ACHADOS IMAGIOLÓGICOS E DIAGNÓSTICOS DIFERENCIAIS
Célia Sousa, João Rebelo, Márcio Rodrigues, Adriana Moreira, Inês Portugal, José Miguel Pereira
Centro Hospitalar de São João

3014 - DA PLEURA: O QUE O RADIOLOGISTA DEVE SABER
Célia Sousa, João Rebelo, Márcio Rodrigues, Adriana Moreira, Inês Portugal, José Miguel Pereira
Centro Hospitalar de São João

3018 - PATOLOGIA NÃO TRAUMÁTICA DA AORTA TORÁCICA
Beatriz Flor de Lima, Eduardo Negrão, José Miguel Pereira
Centro Hospitalar de São João

3020 - TORÁCICA NO DOENTE COM DISPNEIA AGUDA
Beatriz Flor de Lima, Eduardo Negrão, José Miguel Pereira
Centro Hospitalar de São João

3024 - O RASTO DA TUBERCULOSE PULMONAR – QUE SEQUELAS PODEMOS ENCONTRAR?
Beatriz Flor de Lima, Eduardo Negrão, José Miguel Pereira
Centro Hospitalar de São João

3031 - SARCOIDOSE: MANIFESTAÇÕES TÍPICAS E ATÍPICAS EM TOMOGRAFIA COMPUTORIZADA TORÁCICA
Eduardo Negrão, Beatriz Flor de Lima, Célia Sousa, João Rebelo, José Miguel Pereira
Centro Hospitalar de São João

3034 - INTERSTICIAL COM CARACTERÍSTICAS AUTO-IMUNES (IPAF) – O QUE É E QUAL A IMPORTÂNCIA DO RADIOLOGISTA
João Cruz, Raquel Lameiras, Filipa Figueiredo, João Costa, Miguel Ramalho
Hospital Garcia de Orta

3042 - ACHADOS IMAGIOLÓGICOS CARACTERÍSTICOS DA SÍNDROME BIRT-HOGG-DUBÉ
Pedro Marques, Gisela Andrade, Pedro João, Manuela Baptista
Hospital Prof. Doutor Fernando Fonseca

3046 - TB OR NOT TB: EIS A QUESTÃO
João Carvalho, Joana Pinto, João Louro, Fernanda Reis, Manuela França
Centro Hospitalar do Porto

3054 - SEMIOLOGIA DIAFRAGMÁTICA E DIAGNÓSTICOS DIFERENCIAIS NA RADIOGRAFIA TORÁCICA CONVENCIONAL
José Veiga, João Almeida, Cecília Leal, Otília Fernandes
Centro Hospitalar Lisboa Central

3055 - ASPERGILOSE PULMONAR ANGIOINVASIVA: ACHADOS TOMODENSITOMÉTRICOS
Susana Rodrigues, Nuno Costa, Diogo Fonseca, Diana Foyedo, João Garrido, Lucia Samouco, Hálio Duarte
Instituto Português de Oncologia do Porto Francisco Gentil

3056 - TUMORES CARCINÓIDES DO PULMÃO: ACHADOS TOMODENSITOMÉTRICOS
Susana Rodrigues, Nuno Costa, Diogo Fonseca, Diana Foyedo, João Garrido, Lúcia Samouco, Hálio Duarte
Instituto Português de Oncologia do Porto Francisco Gentil

3059 - VASCULITES: CLASSIFICAÇÃO E MANIFESTAÇÕES IMAGIOLÓGICAS
Fernanda Gomes, André Oliveira, Filipa Costeira, Ana Luísa Vieira, Pedro Oliveira
Hospital de Braga

3060 - DOENÇAS DIFUSAS DO INTERSTICIO PULMONAR: UM DESAFIO REVISITADO
Fernanda Gomes, Ana Luísa Viera, Filipa Costeira, André Oliveira, Pedro Oliveira
Hospital de Braga

3065 - TUMORES DA PAREDE TORÁCICA:REVISÃO PICTÓRICA
Filipa de Sousa Costeira, Fernanda Gomes, Filipa Vieira, Manuela Certo, Carolina Leite, Vasco Mendes
Hospital de Braga

3066 - PNEUMONIA A LEGIONELLA PNEUMOPHILA: ACHADOS RADIOLÓGICOS EM RADIOGRAFIA DE TÓRAX
Maria Luísa Rosa, Andreia Roque
Centro Hospitalar Lisboa Ocidental

3069 - DOENÇAS DO ESPECTRO DA ASPERGILOSE PULMONAR
Pedro Guilherme, João Magalhães, Fernando Matos, Pedro Patrão, Gabriel Gerediaga, Duarte Silva
Centro Hospitalar Tondela - Viseu

3072 - PNEUMOMEDIASTINO ESPONTÂNEO
Pedro Guilherme, João Magalhães, Fernando Matos, Pedro Patrão, Gabriel Gerediaga, Duarte Silva
Centro Hospitalar Tondela - Viseu

3077 - EXAMES IMAGIOLÓGICOS DE "SITUS INVERSUS" E ALTERAÇÕES ASSOCIADAS
Liudmila Castelo David, Andreia Tereso, Ana Costa
Hospital Prof. Doutor Fernando Fonseca

3079 - AVALIAÇÃO DAS CÂMARAS CARDÍACAS NA RADIOGRAFIA CONVENCIONAL DO TÓRAX
Filipa A. Sousa, Ana Luísa Lourenço, Carina Ruano, Otília Fernandes, Cecília Leal, Ana Cardoso
Centro Hospitalar de Lisboa Central - Hospital de Santo António dos Capuchos

3080 - ASPERGILOSE PULMONAR – APRESENTAÇÃO RADIOLÓGICA
Ana Luísa Lourenço, Mariana Lima, Carina Ruano, Ângela Marques, Ana Cardoso
Centro Hospitalar de Lisboa Central - Hospital de Santo António dos Capuchos

3081 - MEDIASTINO POSTERIOR - ENSAIO PICTÓRICO
João Garrido Santos, Susana Lopes, Lúcia Samouco, Diana Foyedo, Diogo Fonseca, Nuno Almeida Costa, Margarida Gouvêa, Lígia Gonçalves
Instituto Português de Oncologia do Porto Francisco Gentil

3085 - ACHADOS IMAGIOLÓGICOS DOS TUMORES DA PLEURA
João Garrido Santos, Lúcia Samouco, Susana Lopes, Diana Foyedo, Diogo Fonseca, Nuno Almeida Costa, Margarida Gouvêa, Lígia Gonçalves
Instituto Português de Oncologia do Porto Francisco Gentil

3087 - IDEIAS CHAVE NA CLASSIFICAÇÃO DO ENFISEMA PULMONAR
Lisa Agostinho, Ana Primitivo, Rita Cruz, Gonçalo Freire, Catarina Mira, Jaime Calha
Hospital Beatriz Ângelo

3089 - ASPERGILOSE PULMONAR, ESPECTRO DE ACHADOS EM TC
Lisa Agostinho, Ana Primitivo, Rita Cruz, Gonçalo Freire, Catarina Mira, Jaime Calha
Hospital Beatriz Ângelo

3091 - MALFORMAÇÕES PULMONARES CONGÉNITAS: DIAGNÓSTICO PRÉ-NATAL E CORRELAÇÃO COM ACHADOS IMAGIOLÓGICOS
Catarina Abreu Silva, Francisco Valente, Ana Catarina Silva, Patrícia Costa, Jorge Machado
Hospital Pedro Hispano, Matosinhos

3092 - MANIFESTAÇÕES PULMONARES EM DOENTES COM HIV: REVISÃO PICTÓRICA
Catarina Abreu Silva, Ana Catarina Silva, Ricardo Abreu, Patrícia Costa, Jorge Machado
Hospital Pedro Hispano, Matosinhos

3094 - PARTICULARIDADES DA RADIOGRAFIA TORÁCICA PEDIÁTRICA: ANATOMIA E PATOLOGIA
Ana Teresa Vilares, Miguel Correia da Silva, Célia Sousa, Anabela Silva
Centro Hospitalar de São João

3095 - MANIFESTAÇÕES TORÁCICAS DE ARTRITE REUMATÓIDE: UMA REVISÃO ILUSTRADA
Ana Teresa Vilares, Miguel Correia da Silva, Anabela Silva
Centro Hospitalar de São João

3104 - TC DE BAIXA DOSE: PAPEL NO RASTREIO NA NEOPLASIA PULMONAR
João Macedo, Ana Aguiar Ferreira, Nuno Pereira da Silva, Pedro Belo Oliveira, Filipe Caseiro Alves
Centro Hospitalar e Universitário de Coimbra

3106 - ENVOLVIMENTO PULMONAR DAS DOENÇAS REUMATOLÓGICAS - DICAS PARA UMA ABORDAGEM HOLÍSTICA
Inês Portugal, Adriana Moreira, Miguel Castro, José Miguel Jesus
Centro Hospitalar de São João

3109 - PADRÕES PULMONARES MICRONODULARES: UMA ABORDAGEM ALGORÍTMICA
Lúcia Samouco, Susana Lopes Rodrigues, João Garrido Santos, Diana Foyedo, Diogo Fonseca, Nuno Almeida Costa, Maria João Magalhães
Instituto Português de Oncologia do Porto Francisco Gentil

3111 - MALFORMAÇÕES ARTERIO-VENOSAS PULMONARES: DO DIAGNÓSTICO AO TRATAMENTO
João Almeida, David Silva, Cecília Leal, Otília Fernandes, Luísa Figueiredo
Centro Hospitalar Lisboa Central - Hospital de Santa Marta

3114 - VALORIZAR SILHUETAS E AUSÊNCIA DELAS
Ekaterina Kucheruk, Teresa Neves, A. Maria Cordeiro, Otília Fernandes
Centro Hospitalar Lisboa Central

3115 - BRONQUIECTASIAS: REVISÃO DAS CARACTERÍSTICAS IMAGIOLÓGICAS E DOENÇAS ASSOCIADAS
Cristina Ferreira, Pedro Gil Oliveira, Manuel Cruz, Ana Luisa Lourenço, Manuela Gonçalo, Luis Curvo Semedo, Filipe Caseiro Alves
Centro Hospitalar e Universitário de Coimbra

3116 - CARCINOMA PRIMÁRIO DO PULMÃO: QUAIS OS SEUS MIMETIZADORES NÃO NEOPLÁSICOS
Cristina Ferreira, Pedro Gil Oliveira, Manuel Cruz, Ana Luisa Lourenço, Manuela Gonçalo, Luis Curvo Semedo, Filipe Caseiro Alves
Centro Hospitalar e Universitário de Coimbra

3117 - SEQUESTRO BRONCOPULMONAR - O QUE O RADIOLOGISTA PRECISA SABER
Cristina Ferreira, Pedro Gil Oliveira, Manuel Cruz, Ana Luisa Lourenço, Manuela Gonçalo, Luis Curvo Semedo, Filipe Caseiro Alves
Centro Hospitalar e Universitário de Coimbra

3121 - TUBEROSA – CONSTELAÇÃO DE ACHADOS IMAGIOLÓGICOS NO AUXÍLIO AO DIAGNÓSTICO
Fernando Matos, Pedro Magalhães, Pedro Azevedo, Cristina Santiago, Duarte Silva
Centro Hospitalar Tondela-Viseu

3124 - PLANEAMENTO CIRÚRGICO NO CANCRO DO PULMÃO
Diana Foyedo, Susana Lopes, Lúcia Samouco, João Garrido Santos, Diogo Fonseca, Nuno Almeida Costa, Cláudia Carneiro, Margarida Gouvêa
Instituto Português de Oncologia do Porto Francisco Gentil

3127 - SILICOSE: UMA DOENÇA OCUPACIONAL (AINDA) ACTUAL
Raquel Baptista Dias, Ana Sofia Moreira, Madalena Pimenta
Instituto Português de Oncologia de Lisboa Francisco Gentil, Centro Hospitalar e Universitário do Algarve, Centro Hospitalar de São João

3131 - TUBERCULOSE INTRATORÁCICA EM PEDIATRIA - ESPECTRO E DIAGNÓSTICO DIFERENCIAL
Catarina Ala Baraças, Patrícia Costa, Inês Rolla, M. Catarina Tavares
Hospital Pedro Hispano, Matosinhos

3133 - CANCRO DO PULMÃO - REVISÃO PICTÓRICA DA 8ª EDIÇÃO DO SISTEMA DE ESTADIAMENTO TNM
Gisela Andrade, Andreia Tereso, Ana Nassauer Mónica
Hospital Prof. Doutor Fernando Fonseca

3135 - INOVAÇÕES NA RADIOGRAFIA TORÁCICA DIGITAL
Pedro M. Sousa, Ana C. Ferreira, Luís Gargaté
Hospital Beatriz Ângelo

3137 - LESÕES NEOFORMATIVAS NÃO DETECTADAS NA RADIOGRAFIA TORÁCICA
Pedro M. Sousa, Ana C. Ferreira, Luís Gargaté
Hospital Beatriz Ângelo

3148 - 8ª EDIÇÃO DA CLASSIFICAÇÃO TNM NO CANCRO DO PULMÃO - UMA ABORDAGEM SISTEMÁTICA
Diana Foyedo, Cláudia Carneiro, Susana Lopes, Lúcia Samouco, João Garrido Santos, Diogo Fonseca, Nuno Almeida Costa, Margarida Gouvêa
Instituto Português de Oncologia do Porto Francisco Gentil

3149 - OS EFEITOS SECUNDÁRIOS DA RADIOTERAPIA NO TÓRAX
Pedro Cabral de Melo, Inês Branco, Lara Batista, Inês Marques
Centro Hospitalar Vila Nova de Gaia / Espinho

3151 - ALGO ESTÁ ERRADO NESTA RADIOGRAFIA DE TÓRAX - AS VARIANTES ANATÓMICAS
Tatiana de Melo, Ana Luísa Duarte, Vasco Herédia
Hospital Espírito Santo de Évora

3152 - MASSAS MEDIASTÍNICAS NA TC DE TÓRAX
Tatiana de Melo, Vasco Herédia, Ana Luísa Duarte
Hospital Espírito Santo de Évora

3153 - O RADIOLOGISTA COMO ELEMENTO CHAVE NO DIAGNÓSTICO DE FIBROSE PULMONAR IDIOPÁTICA
Fernando Matos, Pedro Patrão, Bernardete Rodrigues, Joana Rodrigues, Cristina Santiago, Duarte Silva
Centro Hospitalar Tondela-Viseu

3154 - APRESENTAÇÕES RADIOLÓGICAS DA TUBERCULOSE PULMONAR
Tatiana de Melo, Ana Luísa Duarte, Vasco Herédia
Hospital Espírito Santo de Évora

3155 - SINAIS CLÁSSICOS EM RADIOLOGIA DO TÓRAX
Ana Aguiar Ferreira, Carolina Terra; Nuno Campos; Paula Gomes; Filipe Caseiro Alves
Centro Hospitalar e Universitário de Coimbra

3157 - CIRURGIA DE RESSEÇÃO PULMONAR: ACHADOS IMAGIOLÓGICOS QUE O RADIOLOGISTA DEVE CONHECER
Pedro Cabral de Melo, João Pedro Monteiro, Inês Branco, Lara Batista, Inês Marques
Centro Hospitalar Vila Nova de Gaia / Espinho

3163 - PNEUMONIA POR PNEUMOCYSTIS JIROVECII – GUIA DAS MANIFESTAÇÕES EM TC
Andreia Tereso, Pedro Marques, Ana Tavares, Manuel Baptista
Hospital Prof Doutor Fernando Fonseca

3172 - ARTERITE DE TAKAYASU – ABORDAGEM RADIOLÓGICA MULTIMODAL
Ana Luísa Lourenço, Carina Ruano, Cecília Leal, Sofia Pinheiro, Mariana Silva, Ângela Marques, Otília Fernandes
Centro Hospitalar Lisboa Central - Hospital dos Capuchos

3173 - PNEUMOMEDIASTINO, ENFISEMA SUBCUTÂNEO E PNEUMOTÓRAX
Ana Aguiar Ferreira, João Macedo, Nuno Pereira da Silva, Paula Gomes, Filipe Caseiro Alves
Centro Hospitalar e Universitário de Coimbra

3174 - O PAPEL DA TCAR NO DIAGNÓSTICO DIFERENCIAL DAS BRONQUIECTASIAS
Ana Margarida Alves, Joana Pinto, Ana Catarina Silva, Sara Magalhães, Raquel Maia
Centro Hospitalar do Porto

3176 - DPOC: OS DIFERENTES FENÓTIPOS EM TC
Bernardete Rodrigues, Joana Rodrigues, Fernando Matos, Chantal Albuquerque, Duarte Silva
Centro Hospitalar de Tondela-Viseu

3178 - PULMONAR – UMA OU VÁRIAS DOENÇAS?
Andreia Tereso, Liudmila David, Ana Tavares
Hospital Prof Doutor Fernando Fonseca

3181 - MANIFESTAÇÕES TORÁCICAS DA ESCLERODERMIA
Ana Margarida Alves, João Carvalho, Joana Pinto, Raquel Maia, Manuela França
Centro Hospitalar do Porto

3193 - IMAGIOLÓGICO DAS DOENÇAS PULMONARES QUÍSTICAS
Luís Amaral Ferreira, João Macedo, João Filipe Costa, Luísa Teixeira
Centro Hospitalar e Universitário de Coimbra

3201 - SÍNDROMES AÓRTICOS AGUDOS – REVISÃO DOS ASPECTOS IMAGIOLÓGICOS
Marta Barros, João Macedo, Luís Amaral Ferreira, Inês Abreu, Luisa Teixeira, Paulo Coelho
Centro Hospitalar e Universitário de Coimbra

3202 - PNEUMONIA ORGANIZATIVA CRIPTOGÉNICA – ASPECTOS IMAGIOLÓGICOS
Marta Barros, João Macedo, Inês Abreu, Luís Amaral Ferreira, Paulo Coelho, Luisa Teixeira
Centro Hospitalar e Universitário de Coimbra

3204 - ABORDAGEM DAS MASSAS MEDIASTINAIS
Eugenia Pungo Tomás João Raimundo, Nuno Alves, Manuela França
Centro Hospitalar do Porto – Hospital Geral de Santo António

3206 - REVISÃO DAS CARACTERÍSTICAS DO ELASTOFIBROMA DORSI
Nuno Almeida Costa, Diogo Fonseca, Diana Foyedo, João Santos
Instituto Português de Oncologia do Porto Francisco Gentil

3209 - TRAUMA TORÁCICO: PAPEL DA RADIOLOGIA DE URGÊNCIA
Nuno Ferreira Campos, Carolina Terra, Fernando Alves, Filipe Caseiro-Alves, Luis Curvo Semedo
Centro Hospitalar e Universitário de Coimbra

3220 - ALTERAÇÕES RADIOLÓGICAS DA PLEURA: O QUE PROCURAR
Patrícia Costa, Bruno Cabrita, Catarina Abreu Silva, Cristiana Campos, Maria José Ribeiro, Jorge Machado
Hospital Pedro Hispano, Matosinhos

3234 - TIMO: DO NORMAL AO PATOLÓGICO
Filipa Andreia Vides Vilas Boas, Eugénia Tomas, Leonor Moutinho, Isabel Sapeira
Hospital de Santarém

3235 - REVISÃO PICTÓRICA DOS TUMORES DA PLEURA
Diana Foyedo, João Garrido Santos, Diogo Fonseca, Nuno Almeida Costa, Susana Lopes, Lúcia Samouco, Cláudia Carneiro, Margarida Gouvêa
Instituto Português de Oncologia do Porto Francisco Gentil

3236 - LESÕES PULMONARES CAVITADAS EM TC TORÁCICA - DIAGNÓSTICOS DIFERENCIAIS
Pedro Azevedo, Bernardete Rodrigues, Sofia Teixeira, Nuno Ribeiro, Duarte Silva
Centro Hospitalar Tondela-Viseu

3238 - O PAPEL DA ANGIOGRAFIA PULMONAR POR TC EM DOENTES COM HIPERTENSÃO PULMONAR
João Amorim, Joana Pinto, Ana Margarida Alves, João Louro, João Carvalho, Nuno Alves, Manuela França
Centro Hospitalar do Porto

3244 - AR NO TÓRAX: ONDE É PATOLÓGICO E ONDE NÃO DEVE SER ENCONTRADO
Pedro Cabral de Melo, Diogo Castelo, Lara Batista, Inês Marques
Centro Hospitalar Vila Nova de Gaia / Espinho

3245 - CRAZY PAVING" - MÚLTIPLAS CAUSAS, UM ÚNICO PADRÃO
Pedro Azevedo, Bernardete Rodrigues, Joana Ruivo, Pedro Magalhães, Nuno Ribeiro, Duarte Silva
Centro Hospitalar Vila Nova de Gaia / Espinho

3250 - TUBERCULOSE: MANIFESTAÇÕES TORÁCICAS
Pedro Gil Oliveira, Cristina Ferreira, Manuel Cruz, Luís Curvo Semedo, Luísa Teixeira, José Ilharco, Filipe Caseiro Alves
Centro Hospitalar e Universitário de Coimbra

3252 - ESTADIAMENTO DA NEOPLASIA PULMONAR - O RACIONAL DA 8ª EDIÇÃO TNM
Rita Cruz, Ana Primitivo, Luís Gargaté, Jaime Calha, José Castelo Branco
Hospital Beatriz Ângelo

3261- SINAIS CLÁSSICOS NA IMAGEM TORÁCICA: REVISÃO PICTÓRICA
Filipa Andreia Vides Vilas Boas, Eugénia Tomás, João Amorim, Leonor Moutinho, Isabel Sapeira
Hospital de Santarém

3269 - FIBROSE QUÍSTICA - PARA ALÉM DAS MANIFESTAÇÕES PULMONARES
Ligia Barbosa Torres, Carina Ruano, Daniel Torres, Ana Cardoso
Centro Hospitalar Lisboa Central

3270 - PULMONAR - ENVOLVIMENTO PRIMÁRIO E SECUNDÁRIO DO PULMÃO
Ligia Barbosa Torres, Daniel Torres, Ana Cardoso
Centro Hospitalar Lisboa Central

3273 - OPACIDADES COM DISTRIBUIÇÃO EM "ASA DE MORCEGO" - REVISÃO PICTÓRICA DOS DIFERENTES DIAGNÓSTICOS DIFERENCIAIS
Daniel Torres, Ligia Barbosa Torres, Pedro Mendonça
Centro Hospitalar Lisboa Central

3274 - ASPERGILOSE PULMONAR - REVISÃO PICTÓRICA DOS DIFERENTES PADRÕES DE MANIFESTAÇÃO PULMONAR
Daniel Torres, Ligia Barbosa Torres, Pedro Mendonça
Centro Hospitalar Lisboa Central

3276 - INFECÇÕES PULMONARES EM DOENTES IMUNOCOMPROMETIDOS - REVISÃO PICTÓRICA DOS DIFERENTES PADRÕES PULMONARES
Daniel Torres, Ligia Barbosa Torres, Pedro Mendonça
Centro Hospitalar Lisboa Central

3277 - ESPESSAMENTO PLEURAL - REVISÃO PICTÓRICA DOS DIAGNÓSTICOS DIFERENCIAIS
Daniel Torres, Ligia Barbosa Torres, Pedro Mendonça
Centro Hospitalar Lisboa Central

3278 - TROMBOEMBOLISMO PULMONAR - PROTOCOLO DE TOMOGRAFIA COMPUTORIZADA E REVISÃO PICTÓRICA
Daniel Torres, Ligia Barbosa Torres, Pedro Mendonça
Centro Hospitalar Lisboa Central

Outras

2916 - TERATOMA SACROCOCCÍGEO DO RECÉM-NASCIDO: REVISÃO E ABORDAGEM SISTEMÁTICA
Pedro Oliveira Santos, Duarte Rosa, João Conceição e Silva
Instituto Português de Oncologia de Lisboa Francisco Gentil

2965 - REAÇÕES ADVERSAS AGUDAS NÃO RENAIS A MEIOS DE CONTRASTE – QUAIS OS PONTOS BASE PARA A EFICAZ IMPLEMENTAÇÃO DO PROTOCOLO?
M. Catarina Tavares, Inês Rolla, Cristina Lopes, Ernestina Gomes
Hospital Pedro Hispano, Matosinhos

2976 - REAÇÕES ADVERSAS AGUDAS NÃO RENAIS A MEIOS DE CONTRASTE EM IMAGIOLOGIA – APRESENTAÇÃO DE PROTOCOLO HOSPITALAR MULTIDISCIPLINAR
Inês Rolla, Cristina Abreu, Ernestina Gomes, M. Catarina Tavares
Hospital Pedro Hispano, Matosinhos

3125 - ABORDAR A ELEVAÇÃO DO DIAFRAGMA: O PAPEL DA RADIOLOGIA CONVENCIONAL
Carolina Terra, Nuno Campos, Ana Aguiar Ferreira, Maria Antónia Portilha, Filipe Caseiro Alves
Centro Hospitalar e Universitário de Coimbra

3187 - ANEMIA FALCIFORME - MANIFESTAÇÕES RADIOLÓGICAS
João Louro, João Amorim, João Carvalho, Pedro Varzim, Manuela França
Centro Hospitalar do Porto

"Radiographers"

3015 - ECOGRAFIA MAMÁRIA COMO MÉTODO DE DIAGNÓSTICO PRECOCE - ESTUDO PILOTO
Ana Raquel Ferreira Ribeiro, Daniela Filipa Pereira Marques
Escola Superior de Tecnologia da Saúde de Coimbra

3141 - RADIOLOGIA VS CRIANÇA VITIMA DE MAUS TRATOS - UMA EXPERIÊNCIA
Filipa Ramos, Lénis Carvalho, Anabela Ribeiro, Luís Silva, Ana Ameixa, Rute Canarias
Centro Hospitalar Universitário do Algarve - Polo Portimão

3145 - MÉTODOS DE GESTÃO ECONÓMICA DE STOCKS
Anabela Ribeiro, Luís Silva, Ana Ameixa, Rute Canarias, Filipa Ramos, Lénis Carvalho
Centro Hospitalar Universitário do Algarve - Polo Portimão

3177 - DEFECO RM: UMA ABORDAGEM
Ana Ameixa, Filipa Ramos, Rute Canarias, Lénis Carvalho, Luís Silva, Anabela Ribeiro
Centro Hospitalar Universitário do Algarve - Polo Portimão

3179 - HUMANIZAÇÃO DAS SALAS DE RADIOLOGIA EM PEDIATRIA
Filipa Ramos, Lénis Carvalho, Ana Ameixa, Rute Canarias Luís Silva, Anabela Ribeiro
Centro Hospitalar Universitário do Algarve - Polo Portimão

3197 - A EFETIVIDADE NO PEDIDO DE TOMOGRAFIAS COMPUTORIZADAS CEREBRAIS NUM HOSPITAL A SUL DO PAÍS
Luis Silva, Filipa Ramos, Rute Canarias, Lénis Carvalho, Luís Silva, Anabela Ribeiro
Centro Hospitalar Universitário do Algarve - Polo Portimão

3267 - ABLAÇÃO POR RADIOFREQUÊNCIA DE OSTEOMA OSTEOIDE NA PEDIATRIA
João Casimiro, Pedro Alves, Susana Norte Ramos
Centro Hospitalar Lisboa Central - Hospital Dona Estefânia